A nova edição de Medleau

# DERMATOLOGIA DE PEQUENOS ANIMAIS

## ATLAS COLORIDO E GUIA TERAPÊUTICO

KEITH A. HNILICA

SAUNDERS
ELSEVIER

TRADUÇÃO DA 3ª EDIÇÃO

# DERMATOLOGIA DE PEQUENOS ANIMAIS

## ATLAS COLORIDO E GUIA TERAPÊUTICO

Keith A. Hnilica

# DERMATOLOGIA DE PEQUENOS ANIMAIS

## ATLAS COLORIDO E GUIA TERAPÊUTICO

3ª edição

KEITH A. HNILICA, DVM, MS, DACVD, MBA
www.itchnot.com
Pet Wellness Center
Allergy and Dermatology Clinic
Knoxville, Tennessee

SAUNDERS
ELSEVIER

© 2012 Elsevier Editora Ltda.
Tradução autorizada do idioma inglês da edição publicada por Saunders – um selo editorial Elsevier Inc.
Todos os direitos reservados e protegidos pela Lei 9.610 de 19/02/1998.
Nenhuma parte deste livro, sem autorização prévia por escrito da editora, poderá ser reproduzida ou transmitida sejam quais forem os meios empregados: eletrônicos, mecânicos, fotográficos, gravação ou quaisquer outros.
ISBN: 978-85-352-4513-4

Copyright © 2011, 2006, 2001, by Saunders, an imprint of Elsevier Inc.
This edition of Small Animal Dermatology: A Color Atlas and Therapeutic Guide 3rd edition by Keith A. Hnilica is published by arrangement with Elsevier Inc.
ISBN: 978-1-4160-5663-8

**Capa**
Interface – Sérgio Liuzzi

**Editoração Eletrônica**
Arte & Ideia

**Elsevier Editora Ltda.**
Conhecimento sem Fronteiras

Rua Sete de Setembro, nº 111 – 16º andar
20050-006 – Centro – Rio de Janeiro – RJ

Rua Quintana, nº 753 – 8º andar
04569-011 – Brooklin – São Paulo – SP

Serviço de Atendimento ao Cliente
0800 026 53 40
sac@elsevier.com.br

Preencha a ficha de cadastro no final deste livro e receba gratuitamente informações sobre os lançamentos e promoções da Elsevier.
Consulte também nosso catálogo completo, os últimos lançamentos e os serviços exclusivos no site www.elsevier.com.br

**NOTA**

O conhecimento médico está em permanente mudança. Os cuidados normais de segurança devem ser seguidos, mas, como as novas pesquisas e a experiência clínica ampliam nosso conhecimento, alterações no tratamento e terapia à base de fármacos podem ser necessárias ou apropriadas. Os proprietários dos animais são aconselhados a checar informações mais atuais dos produtos, fornecidas pelos fabricantes de cada fármaco a ser administrado, para verificar a dose recomendada, o método e a duração da administração e as contraindicações. É responsabilidade do veterinário, com base na experiência e contando com o conhecimento do dono do animal, determinar as dosagens e o melhor tratamento para cada um individualmente. Nem o editor nem o autor assumem qualquer responsabilidade por eventual dano ou perda aos donos de animais ou a propriedade originada por esta publicação.

**O EDITOR**

CIP-BRASIL. CATALOGAÇÃO NA FONTE
SINDICATO NACIONAL DOS EDITORES DE LIVROS, RJ

H44d
3.ed.

Hnilica, Keith A.
Dermatologia de Pequenos Animais : Atlas Colorido e Guia Terapêutico / Keith A. Hnilica ; [tradução Aline Santana da Hora... et al.]. - 3.ed. - Rio de Janeiro : Elsevier, 2012.
632p. : il. ; 28 cm

Tradução de: Small Animal Dermatology: A Color Atlas and Therapeutic Guide 3/E
Apêndice
Inclui bibliografia e índice
ISBN 978-85-352-4513-4

1. Cão - Doenças. 2. Gato - Doenças. 3. Dermatologia veterinária. I. Título.

11-4057. CDD: 636.708965
CDU: 636.09:616.5

COPIA NÃO AUTORIZADA É CRIME
ABDR
ASSOCIAÇÃO BRASILEIRA DE DIREITOS REPROGRÁFICOS
RESPEITE O DIREITO AUTORAL

# Revisão Científica

**Luiz Henrique de Araújo Machado**
Professor Assistente Doutor da Faculdade de Medicina Veterinária e Zootecnia da Universidade Estadual Paulista "Júlio de Mesquita Filho" FMVZ – Unesp, Campus de Botucatu, SP

Chefe de Serviço da Dermatologia Veterinária da FMVZ – Unesp, Botucatu

# Tradução

**Aldacilene Souza da Silva (Caps. 7, 13)**
Doutora em Imunologia pelo Instituto de Ciências Biomédicas (ICB – USP)

Mestre em Imunologia pelo ICB – USP

Médica Veterinária graduada pela Faculdade de Medicina Veterinária e Zootecnia da Universidade de São Paulo (FMVZ – USP)

**Aline Santana da Hora (Caps. 4, 5, 6)**
Doutoranda em Epidemiologia Experimental Aplicada às Zoonoses pela Universidade de São Paulo (FMVZ – USP)

Mestre em Clínica Médica pela Universidade de São Paulo (FMVZ – USP)

Médica Veterinária graduada pela Universidade do Estado de Santa Catarina (CAV – UDESC)

**Nota da Revisão Científica:** Ao longo do texto foram mantidos alguns nomes comerciais, ou por serem os únicos no mercado ou por serem de uso corrente na rotina diária de quem milita na dermatologia veterinária.
Nos apêndices, optamos por suprimir os nomes comerciais e formas de apresentação, pela dificuldade de se verificar sua disponibilidade, e liberação, para uso pelos órgãos competentes no Brasil.

**Dominguita Lühers Graça (Cap. 8)**
Médica Veterinária graduada pela Universidade Federal de Santa Maria (UFSM)

PhD em Patologia pela University of Cambridge, UK

**Fabrizio Grandi (Cap. 12)**
Mestrando pelo Departamento de Patologia da Faculdade de Medicina de Botucatu, Universidade Estadual Paulista, São Paulo

Residente do Serviço de Patologia Veterinária da Faculdade de Medicina Veterinária e Zootecnia pela Universidade Estadual Paulista (FMVZ – Unesp), Botucatu, São Paulo

Médico Veterinário graduado pela FMVZ – Unesp, São Paulo

**Felipe Gazza Romão (Apêndices e índice)**
Mestrando do Departamento de Clínica Veterinária da Faculdade de Medicina Veterinária e Zootecnia (FMVZ – Unesp), Botucatu, São Paulo

Ex-residente da Clínica de Pequenos Animais da FMVZ – Unesp, Botucatu, São Paulo

Médico Veterinário graduado pela FMVZ – Unesp, Botucatu, São Paulo

**Marcos Makoto Ishizaki (Caps. 10, 14, 16)**
Médico Veterinário pela Universidade Federal Fluminense (UFF)

Mestre em Clínica e Cirurgia Veterinária pela Universidade Federal Fluminense (UFF)

**Maria Eugência Lauritos Summa (Cap. 11)**
Médica Veterinária pela Universidade de São Paulo (USP)

**Marie Odile Monier Chelini (Caps. 2, 15)**
Mestre em Medicina Veterinária pela Faculdade de Medicina Veterinária e Zootecnia da Universidade de São Paulo (FMVZ – USP)

Doutora em Psicologia Experimental pelo Instituto de Psicologia da USP

Pós-doutoranda no Instituto de Psicologia da USP

**Silvia M. Spada (Caps. 1, 3, 9)**
Graduada em Letras pela Faculdade de Filosofia, Letras e Ciências Humanas da Universidade de São Paulo

Certificação em Tradução pelo Curso Extracurricular de Tradução da Faculdade de Filosofia, Letras e Ciências Humanas da Universidade de São Paulo

# Colaboradores

**Cheryl Greenacre, DVM, DABVP, DABVP (Exotic Companion Mammal)**
Professor
Avian and Zoological Medicine
Department of Small Animal Clinical Sciences
College of Veterinary Medicine
The University of Tennessee
Knoxville, Tennessee

**Amy LeBlanc, DVM, DACVIM**
Director of Medical Oncology
College of Veterinary Medicine
The University of Tennessee
Knoxville, Tennessee

**Ser Brilhante**

*Ser brilhante é olhar para o passado e desejar o que se tem.*
*Ser brilhante é estar em conformidade com a lei, mas sempre um passo à frente.*
*Ser brilhante é o pensar constante, sem se entregar, sem procrastinação.*
*Ser brilhante é ser elegante, ainda que no íntimo haja estresse e frustração.*
*Ser brilhante é ser brilhante sempre.*

***Sam T.***

*Quem está com a sua cultura está aprisionado,*
*Enquanto quem está com a própria mente está livre.*

***Sara H.***

*Mínimas variações na religião resultam em guerra e conflito.*
*A esperança superará; o amor prevalecerá; a fé perdurará.*
*Por quê? Porque o inferno não o será!*

***Max T.***

*Amor é algo que se tem na Terra mais próximo do céu.*

***Keith H.***

# Agradecimentos

Meus agradecimentos a várias pessoas generosas, que tornaram possível este livro: Donna Angarano, John MacDonald, Anthony Yu, Gail Kunkle, Michaela Austel, Craig Greene, Alice Wolfe, Karen Campbell, Richard Malik, Linda Frank, Lynn Schmeitzel, Patricia White, Dunbar Gram, Jim Noxon, Linda Messinger, Elizabeth Willis, Terese DeManuelle, William Miller, Thomas Manning, Kimberly Boyanoswki, Norma White-Weithers, Manon Paradis, Robert Dunstan, Kelly Credille, Pauline Rakich, Charles Martin, Clay Calvert, Sherry Sanderson, Mary Mahaffey, Sue McLaughlin, E. Roberson, Gary Norsworthy, Michael Singer, Sandy Sargent, Cheryl Greenacre e a todos aqueles que, porventura, eu tenha omitido.

***Keith A. Hnilica***

# Apresentação

Este atlas começou como um texto de consulta rápida para a obra *Small Animal Dermatology* de Muller e Kirk. Planejamos que fosse um prático atlas colorido contendo os tratamentos atuais de cada distúrbio. Houve muito esforço para fazer dele um livro de fácil referência para os profissionais veterinários de pequenos animais.

Esta 3ª edição foi revisada para eliminar tratamentos inúteis, muito antigos ou evidentemente perigosos. Além disso, o capítulo sobre diagnóstico foi ampliado e inclui diversos métodos para se chegar ao diagnóstico da doença de pele de um paciente. Muitas doenças podem ser bastante semelhantes, por esta razão, ao longo de todo o texto, procurou-se comparar e contrastar doenças similares, listas de diagnósticos diferenciais, imagens e legendas de figuras. Para os cães com prurido, foi incluído o Novartis Dermatology System por representar o ponto de partida mais simples e elegante para a diferenciação de doenças alérgicas comuns, identificando infecções secundárias e combinando o tratamento da doença primária com a terapia sintomática. O Novartis Dermatology System, desenvolvido por vários dermatologistas durante 3 anos, foi implementado em inúmeras clínicas nos Estados Unidos e provou ser um histórico capaz de melhorar os resultados clínicos e finalmente reduzir o uso da terapia com esteroides para alergia.

Uma das características principais deste texto são as relevantes imagens clínicas. Foram acrescentadas inúmeras imagens novas para propiciar uma perspectiva útil das lesões mais comuns e dos aspectos etiológicos de cada doença. A dermatologia depende, em grande parte, da identificação de padrões nos sinais do paciente, histórico, além do tipo e padrão da lesão. As imagens, na seção de cada doença, não foram selecionadas por sua natureza extrema, mas por demonstrarem uma característica comum da doença. Ao revisar todas as imagens de uma determinada doença, o profissional adquirirá um conhecimento funcional das suas apresentações mais comuns. A expectativa do resultado é chegar a uma lista de diagnósticos diferenciais mais provável e sucinta possível de cada paciente dermatológico.

São novas, nesta edição, as Notas do Autor, que foram incluídas na tentativa de apresentar um senso de contemporaneidade das questões mais importantes em torno de distúrbios selecionados. As Notas do Autor são a opinião final do autor; no entanto, as informações proveem de muitas fontes, ao longo dos anos, refletindo a busca de um conhecimento prático, que realmente faz a diferença no diagnóstico e tratamento de cada doença.

Finalmente, foi incorporado um capítulo sobre dermatologia de animais exóticos para proporcionar uma referência útil para a maioria das doenças de pele conhecidas que afetam as espécies exóticas mais comuns que provavelmente um profissional é solicitado a diagnosticar e tratar.

Espero que o leitor note nosso especial empenho para oferecer uma abordagem prática e útil à dermatologia veterinária.

***Keith A. Hnilica***

# Sumário


**1 | Diagnósticos Diferenciais,** *1*

**2 | Técnicas de Diagnóstico,** *22*

**3 | Doenças de Pele Bacterianas,** *37*

Dermatite Piotraumática (dermatite úmida aguda, *hot spots*), *37*
Impetigo (dermatite pustular superficial), *40*
Piodermite Superficial (foliculite bacteriana superficial), *41*
Piodermite Profunda, *49*
Piodermite do Queixo (acne canina), *52*
Dermatite da Dobra de Pele (intertrigo), *54*
Piodermite Mucocutânea, *57*
Piodermite Nasal (foliculite e furunculose nasais), *59*
Pododermatite Bacteriana, *60*
Furunculose Podal Canina (bolhas interdigitais, piogranuloma interdigital), *63*
Abscesso Subcutâneo (abscesso da briga/mordida do gato e do cão), *66*
Botriomicose (pseudomicetoma bacterianao, granuloma bacteriano cutâneo), *68*
Infecção em Forma de "L", *69*
Actinomicose, *70*
Nocardiose, *72*
Micobacteriose Oportunista (granuloma micobacteriano atípico, paniculite micobacteriana), *74*
Síndrome da Lepra Felina, *77*
Síndrome do Granuloma Leproide Canino (lepra canina), *79*
Tuberculose, *81*
Peste, *82*

**4 | Dermatopatias Fúngicas,** *83*

Malassezíase (Dermatite por *Malassezia*), *83*
Candidíase (candidose, candidíase oral), *91*
Dermatofitose (tinha), *93*
Granulomas Dermatofíticos e Pseudomicetomas (granulomas de Majocchi), *102*
Feoifomicose (cromomicose), *103*
Pitiose, *105*
Zigomicose (mucormicose, entomoftoromicose), *107*
Lagenidiose, *108*
Esporotricose, *109*
Blastomicose, *111*
Coccidiomicose, *114*
Criptococose, *116*
Histoplasmose, 118

**5 | Alterações Cutâneas Parasitárias,** *120*

Carrapatos Ixodídeos (carrapatos duros), *120*
Carrapato Espinhoso da Orelha (*Otobius megnini*), *122*
Sarna Demodécica Canina Localizada, *123*
Sarna Demodécica Canina Generalizada, *126*
Sarna Demodécica Felina, *132*
Escabiose Canina (sarna sarcóptica), *135*
Escabiose Felina (sarna notoédrica), *138*
Queiletielose ("caspa que anda"), *139*
Ácaros da Orelha/Sarna Otodécica (*Otodectes cynotis*), *141*
Trombiculíase (ácaros de colheita) e Estraelensiose, *143*
Ácaro da Pelo do Gato (*Lynxacarus radosky*), *145*
Pulgas, *146*
Pediculose (piolho), *149*
*Cuterebra*/berne, 151

Dermatite por Picada de Mosca, *153*
Miíase, *155*
Dermatite por Ancilóstomo – Larva Migrans Cutânea (ancilostomíase e uncinaríase), *157*
Dracunculíase (dracunculose), 158

**6 | Dermatopatias Virais, Riquetsiais e Protozoárias,** *159*

Cinomose Canina, *159*
Papilomas, *161*
Vírus da Rinotraqueíte Felina (herpes-vírus-1 felino), *164*
Infecção por Calicivírus Felino, *166*
Poxivirose Felina (varíola felina), *168*
Febre Maculosa, *169*
Erliquiose Canina, *171*
Leishmaniose, *173*

**7 | Distúrbios de Hipersensibilidade,** *175*

Atopia Canina (ambiental, alergias a pólen), *175*
Hipersensibilidade Alimentar Canina, *183*
Dermatite Acral por Lambedura (granuloma da lambedura), *189*
Dermatite Alérgica a Saliva de Pulga (hipersensibilidade a saliva de pulga), *192*
Atopia Felina, *198*
Hipersensibilidade Alimentar Felina, *201*
Hipersensibilidade a Picada de Mosquito, *205*
Placa Eosinofílica Felina, *208*
Granuloma Eosinofílico Felino (granuloma linear), *210*
Úlcera Indolente (úlcera roedora, úlcera eosinofílica), *213*
Pododermatite Plasmocítica Felina, *216*
Dermatose Ulcerativa Idiopática Felina, *219*
Urticária e Angioedema, *221*
Furunculose Eosinofílica Canina da Face, *224*
Dermatite de Contato (dermatite alérgica de contato), 225

**8 | Doenças Cutâneas Autoimunes e Imunomediadas,** *227*

Pênfigo Foliáceo, *227*
Pênfigo Eritematoso, *239*
Pênfigo Vulgar, *241*
Penfigoide Bolhoso, *245*
Lúpus Eritematoso Discoide (LED), *248*
Lúpus Eritematoso Sistêmico (LES), *251*
Dermatose Pustular Subocorneal Canina, *257*
Pustulose Eosinofílica Estéril, *258*
Paniculite Nodular Estéril, *260*
Granuloma e Piogranuloma Estéril Idiopático, *263*
Granuloma Eosinofílico Canino, *265*
Vasculite Cutânea, *266*
Eritema Multiforme (EM) e Necrólise Epidérmica Tóxica (NET), *272*
Reação Medicamentosa Cutânea (erupção medicamentosa), *277*
Alopecias por Reação a Injeção e Pós-vacinação Antirrábica, *281*

**9 | Alopecias Hereditárias, Congênitas e Adquiridas,** *283*

Queda (Troca) Excessiva de Pelos, *283*
Raças Alopécicas, *285*
Hipotireoidismo Canino, *287*
Hiperadrenocorticismo Canino (síndrome de Cushing), *292*
Alopecia Pós-tosa, *299*
Alopecia X (desequilíbrio do hormônio sexual adrenal, hiperplasia adrenal congênita, dermatose responsiva à castração, hipossomatotropismo de início adulto, dermatose responsiva ao hormônio do crescimento, pseudo-hiperadrenocorticismo, parada folicular de raças com pelagem tipo pelúcia, interrupção do ciclo piloso), *300*
Hiperadrenocorticismo Felino, *310*
Dermatose do Hormônio Sexual – Cães Machos Intactos, *313*
Dermatose do Hormônio Sexual – Cadelas Intactas, *315*
Hipotricose Congênita, *316*
Alopecia por Diluição da Cor (alopecia mutante da cor), *317*
Displasia Folicular do Pelo Preto, *319*
Calvície Padrão Canina, *320*
Síndrome Idiopática da Coxa Calva dos Greyhounds, *321*
Alopecia Canina Recorrente dos Flancos (alopecia sazonal do flanco, alopecia cíclica do flanco, displasia folicular cíclica), *322*
Displasias Foliculares Caninas Diversas, *324*
Alopecias Pré-auriculares e Auriculares, *326*
Defluxo Anágeno e Telógeno, *327*
Alopecia por Tração, 328
Alopecia Areata, *328*
Alopecia Psicogênica Felina (neurodermatite), *331*

**10 | Doenças Congênitas,** *333*

Epidermólise Bolhosa, *333*
Dermatomiosite Familiar Canina, *335*
Ictiose, *338*
Síndrome de Ehlers-Danlos (astenia cutânea, dermatoparesia), *340*
Mucinose Cutânea, *342*
Sínus Dermoide, *344*
Celulite Juvenil Canina, *345*

**11 | Anormalidades Pigmentares,** *348*

Lentigo, *348*

Hiperpigmentação Pós-inflamatória, *350*
Despigmentação Nasal (nariz de Dudley, nariz de neve, ou de inverno), *351*
Vitiligo, *352*
Síndrome Uveodermatológica Canina (síndrome de Vogt-Koyanagi-Harada, VKH), *353*

**12 | Desordens Seborreicas e da Queratinização,** *355*

Calo, *355*
Acne Felina, *360*
Hiperqueratose Nasodigital Idiopática, *362*
Paraqueratose Nasal Hereditária dos Labradores Retrievers, *364*
Hiperqueratose Nasal Parassimpática (xeromicteria: nariz seco), *365*
Seborreia Canina Primária, *367*
Dermatose Responsiva à Vitamina A, *371*
Síndrome do Comedo do Schnauzer, *372*
Dermatose Marginal Auricular Canina, *373*
Dermatose Responsiva ao Zinco, *375*
Hiperplasia da Glândula da Cauda (*stud tail*), *377*
Displasia Epidérmica dos West Highland White Terriers, *380*
Adenite Sebácea, *382*
Síndrome Hepatocutânea (dermatite necrolítica superficial, eritema migratório necrolítico superficial [EMNS], necrose epidérmica metabólica, dermatopatia diabética), *385*
Hiperqueratose Familar dos Coxins Plantares, *388*
Dermatite Facial dos Gatos Persas, *389*

**13 | Doenças dos Olhos, das Garras, dos Sacos Anais e dos Canais Auditivos,** *391*

Blefarite, *391*
Otite Externa, *395*
Oto-hematoma, *410*
Melanoma, *414*
Saculite Anal, *416*
Fístula Perianal (furunculose anal), *418*
Infecção Digital Bacteriana, *421*
Infecção Digital Micótica (onicomicose), *423*
Onicodistrofia Lupoide Simétrica (onicomadese idiopática), *425*

**14 | Tumores Neoplásicos e não Neoplásicos,** *428*

***Amy Leblanc***

Epitelioma Córneo Intracutâneo (ceratoacantoma, acantoma queratinizante infundibular), *428*
Dermatose Solar Felina, *430*
Dermatose Solar Canina, *432*
Carcinoma de Células Escamosas, *435*
Doença de Bowen/Carcinoma Multifocal de Células Escamosas *in Situ*, *439*
Tumor de Células Basais /Carcinoma, *441*
Tumores de Folículos Pilosos, *442*
Tumores de Glândulas Sebáceas, *444*
Tumores de Glândula Perianal, *447*
Cistos e Tumores de Glândulas Sudoríparas Apócrinas (epitriquial), *449*
Nódulo Fibroprurítico, *451*
Fibroma, *452*
Fibrossarcoma, 453
Dermatofibrose Nodular, *455*
Hemangioma, *456*
Hemangiossarcoma, 457
Hemangiopericitoma, *458*
Lipoma, *459*
Lipossarcoma, *461*
Mastocitoma, *462*
Linfoma não Epiteliotrópico (linfossarcoma), *466*
Linfoma Epiteliotrópico (micose fungoide), *468*
Plasmocitoma Cutâneo, *471*
Histiocitoma Cutâneo, *472*
Histiocitose Cutânea, *474*
Histiocitose Sistêmica, *477*
Histiocitose Maligna, *479*
Melanocitoma Cutâneo /Melanoma *480*
Tumor Venéreo Transmissível (TVT), *482*
*Nevus* de Colagenoso, *483*
Cisto Folicular – Cisto de Inclusão Epidérmico (cisto infundibular), *484*
Cornos Cutâneos, *486*
Acrocórdon (papiloma fibrovascular), *488*
Calcinose Circunscrita, *489*

**15 | Dermatologia de Aves e Animais Exóticos,** *490*

***Cheryl Greenacre***

Acaríase, *491*
Pediculose, *494*
Parasitas Subcutâneos, *495*
Miíase, Infestação por Pulgas ou Carrapatos, *496*
Sífilis do Coelho (*Treponema cuniculi*), *497*
Pododermatite Ulcerativa – coelhos (ferida dos jarretes), aves (pododermatite ulcerativa), *499*
Micobacteriose – aves, *501*
Dermatite Bacteriana – aves, furões, *502*
Sepse em Répteis *versus* Troca de Pele, *504*
Abscesso Auricular (do ouvido) – tartarugas, *506*
Doença do Bico e Penas dos Psitacídeos – aves, *507*
Papilomavírus – furões (artelho), coelhos (oral/retal), coelhos (facial), *509*
Massas Papilomatosas Cloacais e Orais – aves, *511*
Doença do Corpúsculo de Inclusão Viral (IBD) – serpentes, *513*
Dermatite Fúngica (tinha) – chinchilas, *514*

Dermatite Fúngica (*Chrysosporium* spp.) – répteis, *515*
Mastocitoma – furões, *516*
Tumor Cortéx Adrenal – furões, *517*
Fibroadenoma Mamário – ratos/camundongos, *519*
Bolsa Gutural do *Hamsters*, *520*
Tumor da Glândula Ventral de Cheiro – gerbis, *521*
Carcinoma de Células Escamosas – aves, tartarugas, *522*
Lipoma – aves, *524*
Xantoma – aves, *525*
Hipertrofia Marrom da Região das Narinas (Cera), *526*
Hematoma – aves, *527*
Necrose após Injeção de Enrofloxacina, *528*
Ruptura do Saco Aéreo – aves, *529*
Hérnia – aves, *531*
Prolapso da Cloaca – aves, *532*
Trauma por Mordida – serpentes, iguanas, *533*
Reparo de Casco – tartarugas, cágados, *535*
Deficiência de Vitamina A – aves, tartarugas, *537*
Ovário Cístico – porquinho-da-índia, *539*
Arrancamento de Penas/ Mastigação/ Automutilação – aves, *540*
Cisto da Pena – aves, *542*
Excesso de Queratina – pés de porquinhos-da-índia, *543*
Lágrimas Porfirínicas – rato, *544*
Aplicação Incorreta de Vacina – aves, *545*
Variedades sem Pelos, *546*
Tatuagens – furões, coelhos, aves, *547*

**16 | Imagens de Resposta a Pré-tratamento e Pós-tratamento,** *550*

**APÊNDICE A | Terapia com Xampus Antimicrobianos, Antisseborreicos e Antipruriginosos,** *587*

**APÊNDICE B | Medicamentos para Terapia Tópica,** *591*

**APÊNDICE C | Medicamentos para Terapia Otológica,** *594*

**APÊNDICE D | Medicamentos para Terapia Sistêmica,** *595*

**ÍNDICE,** *601*

CAPÍTULO | 1

# Diagnósticos Diferenciais


- Perguntas Essenciais
- Dez Padrões Clínicos
- O Que São Infecções?
- Por Que Estão Ali?
- Diferenciais Baseados na Região Corporal
- Doenças Primariamente Limitadas à Face
- Doenças de Despigmentação Nasal
- Doenças com Lesões Orais
- Dermatite da Margem da Orelha
- Hiperqueratose Nasodigital
- Pododermatite Interdigital
- Doenças da Unha
- Doenças dos Coxins
- Diferenciais Baseados em Lesões Primárias e Secundárias
- Doenças Vesiculares e Pustulares
- Doenças Erosivas e Ulcerativas
- Pápulas
- Dermatite Miliar
- Placas
- Cilindros Foliculares
- Colaretes Epidérmicos
- Comedões
- Liquenificação
- Doenças Alopécicas Inflamatórias/Pruriginosas
- Doenças Alopécicas não Inflamatórias/não Pruriginosas
- Celulite e Lesões Drenantes
- Doenças Nodulares
- Doenças Pruriginosas
- Doenças Seborreicas
- Hiperpigmentação
- Hipopigmentação


Quase todos os pacientes de dermatologia têm doença primária de base que causa infecções secundárias. Essas infecções devem ser eliminadas e prevenidas, mas, ainda assim, ocorre rápida recidiva, a menos que a doença primária seja identificada e controlada.

A maioria dos casos de pele observados em uma prática veterinária pode ser tratada com sucesso, se duas perguntas essenciais forem respondidas: (1) O que são infecções secundárias? (2) Por que essas infecções secundárias estão ali?

## Perguntas Essenciais

1. O que são infecções?
   - Foliculite
     - Piodermite
     - *Demodex*
     - Dermatófito
   - Pododermatite
     - Bacteriana
     - Fúngica
   - Otite
     - Bacteriana
     - Fúngica
   - Dermatite fúngica
2. Por que estão ali?
   - Alergopatias
     - Atopia
     - Alergopatia alimentar
     - Sarna
   - Endocrinopatia
     - Hipotireoidismo
     - Hiperadrenocorticismo

Depois de conhecida a origem da dermatose de um paciente, é só uma questão de seguir a terapêutica para resolver o problema.

O reconhecimento dos padrões básicos permite uma abordagem para a maioria das doenças de pele mais comuns.

## Dez Padrões Clínicos

O que são infecções secundárias? (sempre secundárias)

1. Foliculite
2. Pododermatite
3. Otite
4. Dermatite fúngica

Por que estão ali? (a chave para prevenir recidiva das infecções)

5. Prurido (alergopatias, ácaros, pulgas)
6. Alopecia não prurítica (endócrina)
7. Autoimune/doença de pele imunomediada
8. Defeitos de queratinização
9. Caroços, inchaços e tratos drenantes
10. Doenças incomuns

## O Que São Infecções?

A maioria dos cães com alergopatia ou doença endócrina tem ou terá uma segunda infecção bacteriana ou fúngica. A dermatite fúngica é o diagnóstico omitido com mais frequência na prática geral de dermatologia. Muitas vezes, a piodermite bacteriana é identificada, mas, em geral, é tratada de forma equivocada com doses muito baixas de antibióticos, administradas por tempo muito curto. A otite agora é reconhecida e tratada melhor do que antigamente; contudo, o tratamento para otite, que se baseia em tipos de organismos realmente comprovados e culturas relativas nas avaliações de acompanhamento, é uma rara ocorrência.

**Então, qual é a solução?**

Para **cada** dermatite, é preciso sempre avaliar o paciente; indague-se: "O que são infecções"?

A menos que se tenha visão microscópica, para responder a essa pergunta será necessário o uso da citologia. Infelizmente, na maioria das práticas gerais a citologia da pele e orelha não é realizada rotineiramente para dermatite; em vez disso, confiam na melhor suposição do médico. Às vezes, isso pode ter êxito (até mesmo um relógio quebrado está correto duas vezes ao dia); no entanto, um método mais preciso está disponível. O uso de exames de diarreia e fezes como comparação e modelo para a melhora funciona bem, porque tanto a citologia de pele quanto os exames de fezes envolvem o uso de um microscópio, e isso pode ser identificado por uma equipe técnica treinada.

- Então, por que sua clínica realiza exames de fezes?
- Quando um exame de fezes pode ser realizado (antes ou durante o exame médico)?
- Quem realiza o exame de fezes?
- O clínico cobra pelo exame de fezes?

As respostas a essas perguntas devem ser as mesmas da citologia (exames parasitológicos por raspado cutâneo, esfregaços de impressão, fitas preparadas e *swabs* óticos).

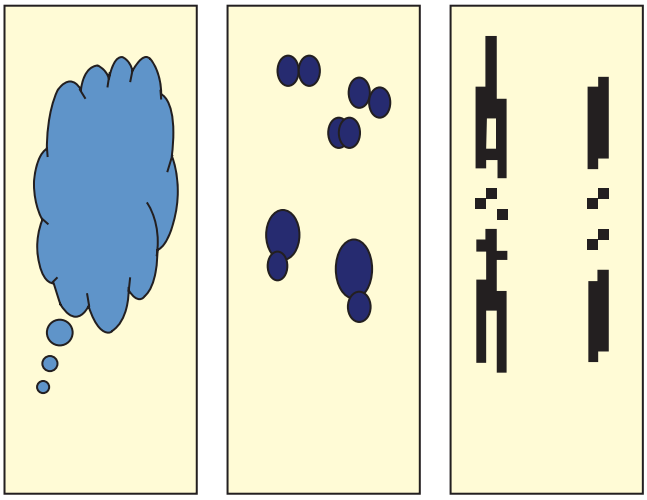


**FIGURA 1-1 Técnica das 3 Lâminas.** Exames parasitológicos por raspado cutâneo, citologia cutânea e *swabs* óticos.

A solução prática para determinar o melhor método para se responder à pergunta "O que são infecções?" é implementar a realização de um banco de dados mínimo do procedimento de triagem da infecção pelo técnico antes de o veterinário examinar o paciente.[1] Cada paciente dermatológico deverá ser submetido à citologia ótica, a citologia cutânea (um esfregaço da impressão ou uma fita preparada) e a um exame parasitológico por raspado cutâneo a cada consulta (inicialmente e a cada visita de retorno/rechecagem). A **técnica das 3 lâminas** (Fig. 1-1) pode ser realizada com facilidade e interpretada por um técnico antes de o médico completar uma avaliação – que é exatamente como são manuseados os exames de diarreia e fezes na maioria das clínicas. Mudar a avaliação citológica para o começo da consulta dermatológica e, portanto, capacitar a equipe técnica a realizar a avaliação, aperfeiçoa a consulta dermatológica e dá informações essenciais, de maneira mais eficiente.

Quando alguém leva seu animal de estimação à clínica por causa de um pequeno local sem pelos, é apropriado que se questione a necessidade de uma citologia ótica. Entretanto, a técnica das 3 lâminas é mais útil nesses tipos de casos. Se ocorrer prurido focal em um cão e o paciente tiver otite secundária (identificada pelo técnico durante a triagem de infecção), o veterinário deverá averiguar isso de forma mais aprofundada e submeter o paciente a exame completo para possível alergopatia. Se o paciente não tiver otite, o prurido poderá ser minimizado, na esperança de que seja um problema de curta duração que, provavelmente, se resolverá por si só.

Da mesma forma, não há desculpa para se tratar mal um paciente com sarna demodécica. As lesões causadas por sarna demodécica podem parecer idênticas às lesões da foliculite causadas por piodermite bacteriana e derma-

[1]Nota da Revisão Científica: No Brasil, a figura do técnico é muito rara, o que não impede que o próprio médico veterinário realize tais exames, dada a simplicidade de realização e interpretação.

tofitose. A aparência clínica não é um critério aceitável para se descartar ou não a sarna demodécica. Quando o técnico realiza um exame parasitológico por raspado cutâneo como parte da triagem para infecção, a sarna demodécica pode ser identificada e tratada facilmente, e com precisão.

A dermatite fúngica era um dos diagnósticos mais omitidos nos Estados Unidos quando este capítulo foi escrito. A apresentação clínica é única; contudo, a avaliação citológica inicial para determinar a eficácia do tratamento raramente ocorre.

## Por Que Estão Ali?

As infecções são sempre secundárias à doença primária; porém, com muita frequência, o paciente não é avaliado ou tratado da doença primária, por três razões principais: (1) apenas as infecções secundárias são tratadas repetidas vezes; (2) a natureza da alergopatia é confusa; e (3) são acessíveis os esteroides baratos com repercussões retardadas.

Por que as infecções estão ali? Essa pergunta deverá ser feita e respondida para cada paciente de dermatologia, caso se queira alcançar resultados bem-sucedidos.

A maioria dos pacientes da dermatologia sofre de alergopatia ou doença endócrina. Por meio dos sinais, uma boa história do paciente e o reconhecimento de padrões únicos das lesões, uma lista de diagnósticos diferenciais priorizada pode ser rapidamente formulada.

Conhecendo-se os sintomas frequentes e mais exclusivos, associados a cada doença alérgica, um clínico astuto pode determinar a alergopatia mais provável com uma precisão de, aproximadamente, 85%; esse índice compete com muitos outros testes diagnósticos para alguns dos ensaios mais comuns.

Por exemplo, um cão que está lambendo a pata provavelmente é atópico. Se o proprietário relatar um padrão sazonal para o prurido podal, então você terá um diagnóstico razoavelmente preciso – FÁCIL.

**Atopia:** Lamber a pata, sazonalmente, quando, em geral, o prurido costuma começar entre um e três anos de idade.

**Alergopatia alimentar:** Dermatite perianal (eritema, alopecia, liquenificação), doença gastrointestinal; menos de um ou mais de cinco anos de idade ao iniciar; raças alemãs.

**Dermatite alérgica à saliva de pulgas:** Dermatite que afeta predominantemente a região lombossacra (caudal à última costela).

**Sarna:** Reflexo otopodal positivo (teste de esfregaço da orelha).

**Hipotireoidismo:** Cão de raça grande que está desproporcionalmente obeso comparado à quantidade de alimento ingerido e tem pelagem ruim.

**hiperadrenocorticismo:** Paciente com longa história de abuso de esteroide, ou raça pequena de cão com polifagia, poliúria (PU) e polidipsia (PD).

**Nota do Autor**

A dermatologia poderia ser realmente tão fácil?

Sim. Infelizmente, na maioria das vezes ensinaram-nos sob a perspectiva de um engenheiro da NASA que está determinado a abordar e eliminar cada possível cenário independentemente de quão rara seja a ocorrência. Com base em qualquer padrão de lógica, estatística ou senso comum, a doença mais provável deverá ser tratada primeiro. É ilógico realizar testes diagnósticos ou ensaios terapêuticos para doenças raras ou improváveis como parte do exame dermatológico inicial, contudo, foi exatamente assim que o veterinário foi ensinado a diagnosticar a atopia: "um diagnóstico de exclusão". Se um paciente estiver sazonalmente lambendo a pata, o diagnóstico mais provável é atopia.

*O texto continua na pág. 10*

# O QUE ESTÁ PROVOCANDO TANTA COCEIRA EM MEU CÃO?

## Formulário de Avaliação

Um histórico completo pode nos ajudar a encontrar mais depressa a origem da coceira de seu cão.
Por favor, responda às seguintes perguntas para ajudar a orientar o processo de diagnóstico.

Data _____ Nome do proprietário do animal de estimação _____

Nome do cão _____ Idade _____ Raça _____ Peso _____

### AVALIAÇÃO FÍSICA

Por favor, verifique qualquer item que descreva seu cão e circule as áreas de problema no desenho.

- ❑ Perda de pelo
- ❑ Mau odor
- ❑ Inflamação ou vermelhidão
- ❑ Coceira/arranhadura
- ❑ Otite (infecções da orelha)
- ❑ Lambedura/Mastigação
- ❑ Lesões da pele (feridas)
- ❑ Alterações na pele (colorações marrom-avermelhadas, descolorações e/ou áreas que estão espessas e coriácea)
- ❑ Outras _____

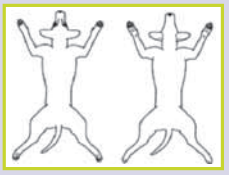

**CIRCULAR AS ÁREAS DE PROBLEMA**
(coceira, perda de pelos, lesões etc.)

- Seu cão já teve problemas de ouvido? ❑ Sim ❑ Não
- Seu cão tem quaisquer sinais gastrointestinais crônicos, como diarreia ou vômito? ❑ Sim ❑ Não

### AVALIAÇÃO DA GRAVIDADE

Em escala de 0 a 10, classifique a gravidade dos sintomas de seu cão.

**GRAVIDADE DA CONDIÇÃO GERAL**

0 (Sem sintomas) 1 2 3 4 5 6 7 8 9 10 (Grave)

**GRAVIDADE DAS LESÕES DE PELE**

0 (Sem lesões) 1 2 3 4 5 6 7 8 9 10 (Grave)

**GRAVIDADE DA ARRANHADURA/LAMBEDURA/MASTIGAÇÃO**

0 (Sem sinais) 1 2 3 4 5 6 7 8 9 10 (Grave)

### AVALIAÇÃO DO INÍCIO E SAZONABILIDADE

- É a primeira vez que seu cão tem esses sintomas? ❑ Sim ❑ Não
  - – Se não, em que idade os sintomas ocorreram pela primeira vez? ❑ <1 ano ❑ 1-3 anos ❑ 4-7 anos ❑ +7 anos
  - – Se não, ocorreram em torno da mesma época do ano a cada vez? ❑ Sim ❑ Não
  - – Se não, aproxime a época do ano em que os sintomas ocorrem. _____
- Há quanto tempo os sintomas atuais estão ocorrendo? _____
- A coceira começou gradualmente e piora com o tempo? ❑ Sim ❑ Não
- A coceira vem subitamente, sem aviso? ❑ Sim ❑ Não
- Primeiramente houve uma erupção cutânea ou uma coceira? Ou foram simultâneos? ❑ Primeiro, erupção cutânea ❑ Primeiro, coceira ❑ Simultânea?

### CONTROLE DE PARASITAS

- Seu cão está usando remédio antipulgas ou contra verme cardíaco? ❑ Sim ❑ Não
  - – Se sim, qual(is) é (são) o(s) produto(s)? _____
- Em que meses você dá o remédio ao animal? _____
- Quando foi a última vez que você deu remédio de controle de parasita? _____

NOVARTIS ANIMAL HEALTH

**FIGURA 1-2** Formulários de história médica e informações a serem preenchidos pelo proprietário. (*Cortesia de Novartis Animal Health US, Inc.*)

## AVALIAÇÃO DE ESTILO DE VIDA

- Onde o seu cão vive? ❑ Áreas internas ❑ Áreas externas ❑ Ambas
  – Se em áreas externas, por favor, descreva o ambiente: _____
- Há outros animais de estimação em sua casa? ❑ Sim ❑ Não
  – Se sim, esses animais de estimação têm os mesmos sintomas? ❑ Sim ❑ Não
  – Se esses animais de estimação são gatos, eles saem da casa? ❑ Sim ❑ Não
- Você põe o seu cachorro em hotel, leva-o para escola de obediência, treinamento, banho ou tosa? ❑ Sim ❑ Não
  – Se sim, quando foi a última vez que o levou? _____
- Você já viajou com seu cão? ❑ Sim ❑ Não
  – Se sim, por favor, indique quando e o local: _____
- Você se mudou recentemente? ❑ Sim ❑ Não
- Você já esteve em um novo parque para cães ou para caminhadas em trilha? ❑ Sim ❑ Não
- Você usou recentemente algum xampu novo ou tratamentos tópicos de pele? ❑ Sim ❑ Não
- Há quaisquer seres humanos em sua casa que estão mostrando esses sinais? ❑ Sim ❑ Não

## AVALIAÇÃO DIETÉTICA

- Com que ração para animais de estimação você está alimentando-o? _____
- Você lhe oferece sempre o mesmo alimento ou uma variedade? ❑ Sempre o mesmo ❑ Variedade
- Você mudou sua dieta recentemente? ❑ Sim ❑ Não
- Você dá a seu cão guloseimas industrializadas? ❑ Sim ❑ Não
- Você alimenta seu cão com comida "humana"? ❑ Sim ❑ Não

## AVALIAÇÃO DE RELACIONAMENTO/COMPORTAMENTAL

Indique se, e como, a coceira de seu cão afetou o comportamento e o relacionamento dele com você. (CIRCULE TODAS AS RESPOSTAS APROPRIADAS)

### DORME A NOITE TODA

Sempre Normalmente Ocasionalmente Nunca

### NÍVEL DE ATIVIDADE

Inativo Muito menos ativo Um pouco menos ativo Sem alteração

### COMPORTAMENTO SOCIAL

Antissocial Muito menos social Um pouco menos social Sem alteração

### ALTERAÇÕES NO RELACIONAMENTO

Menos passeios Não dorme mais na cama/mesma sala Interage menos com a família

## TRATAMENTOS ANTERIORES

- Seu cão foi tratado de coceira antes? ❑ Sim ❑ Não
- Indique tratamentos anteriores administrados a seu cão: (VERIFIQUE TUDO O QUE SE APLICA)
  ❑ Esteroides ❑ Xampus ❑ Sprays ❑ Pomadas ❑ Antibióticos ❑ Alimento hipoalergênico
  ❑ Ácidos graxos essenciais (AGE) ❑ Anti-histamínicos ❑ Imunoterapia
  ❑ Outros (POR FAVOR, ESPECIFIQUE) _____

### Próximas Etapas

**Exame Físico:**
Uma avaliação física completa de seu cão nos ajudará a identificar os problemas evidentes e condições como parasitoses.

**Testes Laboratoriais:**
*Swab* da Orelha – Para identificar quaisquer infecções na orelha, incluindo fungos e/ou bactérias.
Exame parasitológico por raspado cutâneo/Pelo Colhido – Para detectar ácaros da sarna ou *Demodex*.
Esfregaço de Impressão/Fita Preparada – Para detectar outros parasitas e checar a presença de fungos e/ou bactérias.

NOVARTIS ANIMAL HEALTH

©2008 Novartis Animal Health US, Inc.

ATO080228A

**FIGURA 1-2 continuação.**

**GRAVIDADE DA COCEIRA**

1 2 3 4 5 6 7 8 9 10

Menor — Grave

**NOME DO ANIMAL DE ESTIMAÇÃO:** _____

# EXAME DERMATOLÓGICO

## 1

### O QUE SÃO AS INFECÇÕES?

**Realize a Técnica das 3 Lâminas (*3-Slide Technique*™) durante o exame físico.**

**Lâmina 1** Exame parasitológico por raspado cutâneo: ___ Positivo para: _____ /___ Negativo

**Lâmina 2** *Swab* da Orelha: ___ Positivo para: _____ /___ Negativo

**Lâmina 3** Fita Preparada/Esfregaço de Impressão: ___ Positivo para: _____ /___ Negativo

- ❒ **Piodermite**
- ❒ ***Demodex***
- ❒ **Dermatofitose**
- ❒ **Otite (cocos, fungos, *Pseudomonas*)**
- ❒ **Pododermatite (cocos, fungos)**
- ❒ **Dermatite Fúngica**

## SINAIS ALÉRGICOS COMUNS[1]

### A. DERMATITE LOMBAR

- **Dermatite da região lombar inferior geralmente é indicativa de alergia a pulgas**
- **Apoia o achado de pulgas/ sujeira de pulgas**

### B. TESTE DE RASPADURA

- **Reflexo auricular-podal positivo: uma coceira reflexiva da perna traseira induzida por arranhar a ponta da orelha é 80% diagnóstico de sarna[2]**
- **Confirmar com a Técnica das 3 Lâminas**

### C. DERMATITE PERIANAL

- **Geralmente relacionada à alergia alimentar**
- **Deve ser suspeitada se a idade de início for menos de um ano ou mais de cinco anos**
- **Particularmente em Labradores e raças alemãs**

### D. LAMBEDURA DA PATA

- **Cães que lambem a pata 85% do tempo são atópicos (alergia a pólen, alergia a ácaros de poeira doméstica)[3]**
- **15% terão alergia alimentar**

**FIGURA 1-2 continuação.**

**2**

## PROCURE PELO EVIDENTE

- ❒ Dermatite alérgica a saliva de pulgas (Dermatite lombar)
- ❒ Sarna (Reflexo auricular-podal positivo)
- ❒ Dermatite Perianal (Alergia alimentar)
- ❒ Lambedura da pata (Dermatite atópica)

*Nota: 15% dos cães que lambem a pata terão alergia alimentar ou mista (atopia e alergia alimentar).

**COMENTÁRIOS:** _____

**3**

## OPÇÕES DE TRATAMENTO

### Trate as Infecções

- ❒ Antibióticos
- ❒ Antifúngicos
- ❒ Xampus

### Trate as Condições Óbvias

- ❒ Dermatite Lombar (Dermatite alérgica a saliva de pulgas/controle de pulgas)
- ❒ Dermatite Perianal (Alergia alimentar/mudança de dieta)
- ❒ Lambedura da Pata (Atopia/Atopica® ou testes para alergia)
- ❒ Resposta de Arranhadura da Orelha (Sarna +/tratamento sarnicida)

### Controle a Curto Prazo: Apenas Alívio Sintomático

- ❒ Esteroides (Fosfato sódico de dexametasona)
- ❒ Anti-histamínicos
- ❒ AGE (ácidos graxos essenciais)
- ❒ Condicionador antipruriginoso
- ❒ Promotor de sono

**COMENTÁRIOS:** _____

**PERÍODO DE RECHECAGEM:** _____

[1]Fonte: Keith Hnilica, DVM, MS, DACVD.
[2]Fonte: Mueller DipACVD, FACVSc, S.V. Bettenay BVSc, FACVsc e M. Shipstone BVSc: Value of the pinnal-pedal reflex in the diagnosis of canine scabie, Vol 148, Issue 20, 621-623.
[3]Fonte: The ACVD task force on canine atopic dermatitis (XIV): clinical manifestations of canine atopic dermatitis, 2001
[4]Fonte: Craig Griffin, DVM, DACVD.

© 2010 Novartis Animal Health US, Inc. 3-Slide Technique é marca registrada da Novartis AG. ATO100021A

NOVARTIS ANIMAL HEALTH

**FIGURA 1-2 continuação.**

# QUAL É A INTENSIDADE DA COCEIRA DE SEU CÃO?

## CARTÃO DE RELATÓRIO DIÁRIO DE COCEIRA

**Observe com atenção qual é a intensidade da coceira de seu cão nos próximos 30 dias. Mensure a intensidade da coceira em uma escala de 1-10, sendo 1 leve e 10 a mais intensa. Traga este relatório na sua próxima visita.**

**NOME DO ANIMAL DE ESTIMAÇÃO:** _____

**NOME DO PROPRIETÁRIO:** _____

**DATA DE INÍCIO:** _____

| | INTENSIDADE DA COCEIRA | | | | | | | | | |
|---|---|---|---|---|---|---|---|---|---|---|
| DIA 1 | 1 Leve | 2 | 3 | 4 | 5 | 6 | 7 | 8 | 9 | 10 Intensa |
| DIA 2 | 1 | 2 | 3 | 4 | 5 | 6 | 7 | 8 | 9 | 10 |
| DIA 3 | 1 | 2 | 3 | 4 | 5 | 6 | 7 | 8 | 9 | 10 |
| DIA 4 | 1 | 2 | 3 | 4 | 5 | 6 | 7 | 8 | 9 | 10 |
| DIA 5 | 1 | 2 | 3 | 4 | 5 | 6 | 7 | 8 | 9 | 10 |
| DIA 6 | 1 | 2 | 3 | 4 | 5 | 6 | 7 | 8 | 9 | 10 |
| DIA 7 | 1 | 2 | 3 | 4 | 5 | 6 | 7 | 8 | 9 | 10 |
| DIA 8 | 1 | 2 | 3 | 4 | 5 | 6 | 7 | 8 | 9 | 10 |
| DIA 9 | 1 | 2 | 3 | 4 | 5 | 6 | 7 | 8 | 9 | 10 |
| DIA 10 | 1 | 2 | 3 | 4 | 5 | 6 | 7 | 8 | 9 | 10 |
| DIA 11 | 1 | 2 | 3 | 4 | 5 | 6 | 7 | 8 | 9 | 10 |
| DIA 12 | 1 | 2 | 3 | 4 | 5 | 6 | 7 | 8 | 9 | 10 |
| DIA 13 | 1 | 2 | 3 | 4 | 5 | 6 | 7 | 8 | 9 | 10 |
| DIA 14 | 1 | 2 | 3 | 4 | 5 | 6 | 7 | 8 | 9 | 10 |
| DIA 15 | 1 | 2 | 3 | 4 | 5 | 6 | 7 | 8 | 9 | 10 |

NOVARTIS ANIMAL HEALTH

**FIGURA 1-2 continuação.**

| | INTENSIDADE DA COCEIRA | | | | | | | | | |
|---|---|---|---|---|---|---|---|---|---|---|
| DIA 16 | 1 Leve | 2 | 3 | 4 | 5 | 6 | 7 | 8 | 9 | 10 Intensa |
| DIA 17 | 1 | 2 | 3 | 4 | 5 | 6 | 7 | 8 | 9 | 10 |
| DIA 18 | 1 | 2 | 3 | 4 | 5 | 6 | 7 | 8 | 9 | 10 |
| DIA 19 | 1 | 2 | 3 | 4 | 5 | 6 | 7 | 8 | 9 | 10 |
| DIA 20 | 1 | 2 | 3 | 4 | 5 | 6 | 7 | 8 | 9 | 10 |
| DIA 21 | 1 | 2 | 3 | 4 | 5 | 6 | 7 | 8 | 9 | 10 |
| DIA 22 | 1 | 2 | 3 | 4 | 5 | 6 | 7 | 8 | 9 | 10 |
| DIA 23 | 1 | 2 | 3 | 4 | 5 | 6 | 7 | 8 | 9 | 10 |
| DIA 24 | 1 | 2 | 3 | 4 | 5 | 6 | 7 | 8 | 9 | 10 |
| DIA 25 | 1 | 2 | 3 | 4 | 5 | 6 | 7 | 8 | 9 | 10 |
| DIA 26 | 1 | 2 | 3 | 4 | 5 | 6 | 7 | 8 | 9 | 10 |
| DIA 27 | 1 | 2 | 3 | 4 | 5 | 6 | 7 | 8 | 9 | 10 |
| DIA 28 | 1 | 2 | 3 | 4 | 5 | 6 | 7 | 8 | 9 | 10 |
| DIA 29 | 1 | 2 | 3 | 4 | 5 | 6 | 7 | 8 | 9 | 10 |
| DIA 30 | 1 | 2 | 3 | 4 | 5 | 6 | 7 | 8 | 9 | 10 |

© 2010 Novartis Animal Health US, Inc. ATO100022A

NOVARTIS ANIMAL HEALTH

**FIGURA 1-2 continuação.**

# Diferenciais Baseados na Região Corporal

## Doenças Primariamente Limitadas à Face

### Cães
Piodermite mucocutânea
Piodermite nasal
Piodermite do queixo
Furunculose eosinofílica da face
Pênfigo eritematoso
Pênfigo foliáceo
Lúpus eritematoso discoide
Síndrome uveodermatológica
Celulite juvenil
Despigmentação nasal
Dermatomiosite canina familiar (precoce)

### Gatos
Pênfigo eritematoso
Lúpus eritematoso discoide
Acne felina
Dermatite facial idiopática dos gatos Persas
Úlcera indolente
Dermatose solar felina

## Doenças de Despigmentação Nasal

### Cães
Dermatite de contato
Pênfigo eritematoso
Pênfigo foliáceo
Pênfigo vulgar
Penfigoide bolhoso
Lúpus eritematoso discoide
Lúpus eritematoso sistêmico
Lúpus eritematoso cutâneo vesicular
Síndrome uveodermatológica
Vitiligo
Neoplasia

## Doença com Lesões Orais

### Cães
Candidíase
Pênfigo vulgar
Penfigoide bolhoso
Lúpus eritematoso sistêmico
Lúpus eritematoso cutâneo vesicular
Granuloma eosinofílico
Reação cutânea a fármaco
Dermatite de contato
Linfoma epiteliotrópico
Melanoma
Carcinoma de células escamosas

### Gatos
Úlceras indolentes
Granuloma eosinofílico
Pênfigo vulgar
Penfigoide bolhoso
Lúpus eritematoso sistêmico
Reação cutânea a fármaco
Dermatite de contato
Carcinoma de células escamosas
Linfoma epiteliotrópico

## Dermatite da Margem da Orelha

### Cães
Síndrome do granuloma leproide canino
Sarna sarcóptica
Dermatite por picada de pulga
Dermatite da margem da orelha
Vasculite
Pênfigo eritematoso
Pênfigo foliáceo
Pênfigo vulgar
Penfigoide bolhoso
Lúpus eritematoso discoide
Lúpus eritematoso sistêmico
Lúpus eritematoso cutâneo vesicular
Reações a fármacos
Dermatite solar
Carcinoma de células escamosas

### Gatos
Atopia
Alergopatia alimentar
Placa eosinofílica
Sarna notoédrica
Vasculite
Pênfigo foliáceo
Pênfigo vulgar
Penfigoide bolhoso
Lúpus eritematoso sistêmico
Reações a fármacos
Dermatite solar
Carcinoma de células escamosas

## Hiperqueratose Nasodigital

### Cães
Cinomose canina
Leishmaniose
Dermatose responsiva ao zinco
Síndrome hepatocutânea
Hiperqueratose nasodigital idiopática
Paraqueratose nasal hereditária dos Labradores retrievers
Hiperqueratose familiar de coxins
Pênfigo foliáceo
Lúpus eritematoso sistêmico
Corno cutâneo

## Pododermatite Interdigital

### Cães
Infecções bacterianas
*Malassezia*
Dermatofitose
Sarna demodécica
Trombiculíase
Dermatite do ancilóstomo
Dermatite por *Pelodera*
Atopia
Hipersensibilidade alimentar
Dermatite de contato
Piogranuloma interdigital
Tumor neoplásico

### Gatos
Infecções bacterianas
Dermatofitose
*Malassezia*
Trombiculíase
Tumor neoplásico

## Doenças da Unha

### Cães
Trauma
Infecções bacterianas
Dermatofitose
Leishmaniose
Vasculite
Onicodistrofia lupoide simétrica
Carcinoma de células escamosas
Melanoma

### Gatos
Trauma
Infecções bacterianas
Dermatofitose
Vasculite
Carcinoma de células escamosas

## Doenças dos Coxins

### Cães
Dermatite de contato
Cinomose canina
Leishmaniose
Neosporose cutânea
Pênfigo foliáceo
Pênfigo vulgar
Penfigoide bolhoso
Lúpus eritematoso sistêmico
Lúpus eritematoso cutâneo vesicular
Vasculite
Síndrome hepatocutânea
Hiperqueratose familiar dos coxins
Hiperqueratose nasodigital idiopática
Dermatose responsiva ao zinco
Corno cutâneo

### Gatos
Pododermatite plasmocitária
Hipersensibilidade a picada de mosquito
Dermatite de contato
Pênfigo foliáceo
Pênfigo vulgar
Penfigoide bolhoso
Lúpus eritematoso sistêmico
Vasculite
Síndrome hepatocutânea
Corno cutâneo

CAPÍTULO | 2

# Técnicas de Diagnóstico

- Testes Diagnósticos
- Exames Parasitológicos por Raspado Cutâneo
- Citologia Cutânea
- Preparações em Fita Adesiva de Acetato
- *Swabs* Auriculares
- Teste de Meio para Culturas de Fungos Dermatófitos (DTM)
- Tricograma
- Exame com Lâmpada de Wood
- Biopsia
- Culturas
- Ensaios de Reações em Cadeia da Polimerase
- Sorologia
- Técnicas de Marcação Imunológica
- Diascopia
- Teste de Alergia
- Teste de Adesivo
- Ensaios Terapêuticos

## Testes Diagnósticos

O conjunto mínimo de técnicas de diagnóstico dermatológico inclui exames parasitológicos por raspado cutâneo, *swabs* auriculares e citologia cutânea. O objetivo deve ser identificar todas as infecções secundárias (p. ex., piodermite, sarna demodécica, dermatofitose, otite, dermatite por *Malassezia*, pododermatite infecciosa) e então formular um plano para identificar e controlar a doença de base/primária (*i. e.*, alergias, endocrinopatias, defeitos de queratinização e doenças autoimunes de pele) (Quadro 2-1).

## Exames Parasitológicos por Raspado Cutâneo

Exames parasitológicos por raspado cutâneo constituem o teste diagnóstico dermatológico mais comum (lâmina 1 da Técnica das 3 Lâminas). Esses testes são relativamente simples e rápidos, podendo ser usados para identificar diversos tipos de infecções parasitárias (Tabela 2-1). Apesar de nem sempre permitir fechar o diagnóstico, sua relativa facilidade e seu baixo custo os tornam testes essenciais no conjunto mínimo de técnicas de diagnósticos dermatológicos.

Muitos veterinários reutilizam as lâminas de bisturi quando realizam exames parasitológicos por raspado cutâneo. Entretanto, essa técnica deve ser evitada devido ao aumento do risco de transmissão de doenças (p. ex., *Bartonella*, *Ricketsia*, vírus da leucemia felina, herpes, papilomavírus).

### Procedimento

***Exames parasitológicos por raspado cutâneo superficial (para Sarcoptes, Notoedres, Demodex gatoi, Cheyletiella, Octodectes, chiggers).*** Segura-se uma lâmina de bisturi sem corte perpendicularmente à pele e utiliza-se força moderada para raspar a pele do animal na direção do crescimento do pelo. Caso a área seja coberta com pelo, pode ser necessário raspar uma pequena janela no pelo para acessar a pele. Em uma tentativa de encontrar os relativamente poucos ácaros *Sarcoptes* que podem estar presentes em um cão, podem raspar-se áreas maiores (2,5 a 5 cm). Aplicar óleo mineral diretamente na pele a ser raspada ajuda a retirar debris e torna mais fácil a coleta do material raspado. Como esses ácaros não vivem profundamente dentro da pele, não é necessário visualizar o esvaziamento dos capilares ou sangue. Os lugares mais produtivos para se coletar ácaros *Sarcoptes* são a borda da orelha e a lateral dos ombros. Relatos informais, não comprovados, indicam que *Demodex gatoi* em gatos pode ser mais facilmente encontrada na lateral do cotovelo. Geralmente, são necessárias diversas lâminas para que o material coletado seja espalhado de modo fino o suficiente para permitir o exame microscópico.

***Exames parasitológicos por raspado cutâneo profundo (para Demodex spp, exceto D. gatoi).*** Uma lâmina de bisturi sem corte é mantida perpendicularmente à pele e utilizada com pressão moderada para raspar a pele do animal na direção do crescimento do pelo. Caso a área seja coberta por pelo (geralmente se escolhem áreas alopécicas causadas por foliculite), pode ser necessário raspar uma pequena janela no pelo para acessar a pele. Após

diversas raspagens a pele deve ficar rosa, com os capilares visíveis e exsudando sangue. Isso assegura que o material coletado vem de uma profundidade suficiente dentro da pele para permitir a coleta de ácaros *Demodex* foliculares. A maior parte dos veterinários também aperta (belisca) a pele, a fim de trazer os ácaros de uma região profunda dos folículos para uma região mais superficial, de modo a facilitar sua coleta. Caso o raspado não seja suficiente para fazer exsudar uma pequena quantidade de sangue, os ácaros podem ter sido deixados no folículo, levando a resultados falso-negativos. Em algumas situações (com Sharpeis ou inflamações profundas com lesão), pode ser impossível raspar profundo o suficiente para coletar ácaros *Demodex*. Esses casos são raros em números, mas requerem biopsia para identificação dos ácaros dentro dos folículos capilares. Arrancar os pelos de uma área de pele lesionada

## QUADRO 2-1 O Que São Infecções?

Para cada caso de dermatite, a cada vez que você avaliar um paciente, pergunte a si mesmo: "O que são infecções?"

Relacionar diarreia e exame microscópico fecal como comparação funciona, porque tanto a citologia da pele quanto os exames fecais envolvem o uso de um microscópio e podem identificar facilmente o tipo de infecção e ser realizados por pessoal técnico treinado. Então, por que sua clínica realiza exames fecais? Quando se realiza um exame fecal (antes do exame do veterinário)? Quem realiza um exame fecal? A clínica cobra pelos exames fecais? As respostas a essas perguntas deveriam ser as mesmas que para citologia da pele (exames parasitológicos por raspado cutâneo, esfregaços, preparações em fita adesiva e *swabs* auriculares).

A solução prática para determinar o melhor método para responder à pergunta "O que é uma infecção?" é simplesmente reunir um conjunto mínimo de procedimentos de "busca por infecções" a serem realizados pelo técnico antes de o veterinário examinar o paciente. Cada paciente dermatológico deve ser submetido a citologia auricular, citologia de pele (um esfregaço ou uma preparação em fita adesiva) e a um exame parasitológico por raspado cutâneo a cada exame (inicialmente e a cada visita de retorno). Essa Técnica das 3 Lâminas pode, portanto, ser facilmente realizada e interpretada por um técnico antes que o veterinário complete sua avaliação, que é exatamente como os casos de diarreia e exames fecais são gerenciados na maior parte das clínicas.

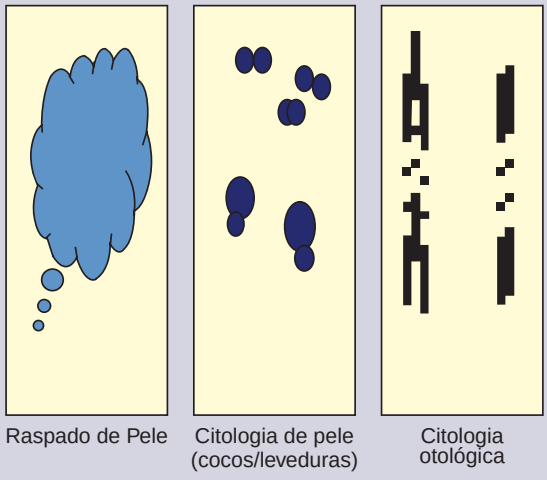


**FIGURA 2-1 A Técnica das 3 Lâminas.** Exames parasitológicos por raspado cutâneo, citologia cutânea e *swabs* auriculares.

## TABELA 2-1 Diagnosticando Parasitas Cutâneos Comuns

| Ácaro | Teste diagnóstico | Acurácia | Outros testes | Testes adicionais |
|---|---|---|---|---|
| *Demodex canis* | Exame parasitológico por raspado cutâneo profundo | Elevada | Biopsias podem ser necessárias em lesões extremamente espessadas | |
| *Demodex cati* | Exame parasitológico por raspado cutâneo profundo | Elevada | | |
| *Demodex gatoi* | Exame parasitológico por raspado cutâneo superficial | Baixo<br>Ácaros podem ser difíceis de encontrar | Ensaio com gotas de calda sulfocálcica, resposta ao tratamento | |
| *Sarcoptes* | Exame parasitológico por raspado cutâneo superficial | Baixa (somente 20%) | Responde ao tratamento | Reflexo otopedal (80%) |
| *Otodectes* | Preparação com óleo mineral auricular, exame parasitológico por raspado cutâneo superficial | Elevada | | |
| *Cheyletiella* | Pente para pulgas, preparação com fita adesiva, exame parasitológico por raspado cutâneo superficial, vácuo | Moderada | Técnicas de coleta por vácuo são preferidas por alguns veterinários | Pode ser possível a identificação dos ácaros por flutuação fecal |
| *Piolhos* | Preparação com fita adesiva (geralmente visível grosseiramente) | Elevada | | |
| *Notoedres cati* | Exame parasitológico por raspado cutâneo superficial | Elevada | | |
| *Trombiculosis* | Exame parasitológico por raspado cutâneo com alvo na lesão focal | Moderada | | |

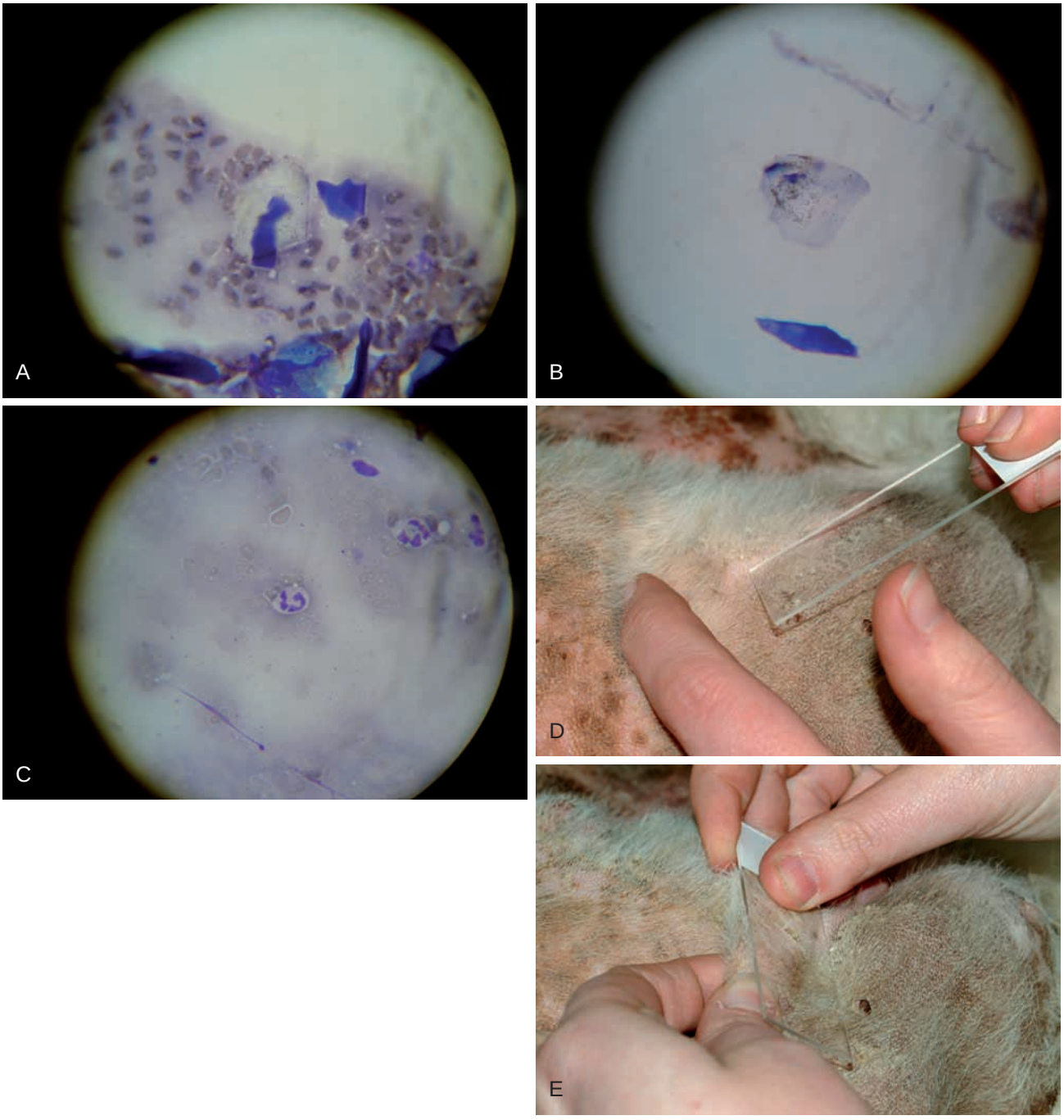


**FIGURA 2-2 Técnicas Diagnósticas. A,** Essa imagem microscópica (objetiva 10x) demonstra o formato angular típico de um queratinócito maduro normal. Note a ausência de núcleos e os pequenos grânulos de melanina (frequentemente confundidos com bactérias, mas pigmentados de marrom). **B,** Essa imagem microscópica (objetiva de 10x) revela os grânulos de melanina pigmentados de marrom com o queratinócito anuclear com típicas paredes celulares angulares. Note a estrutura azul-escura, que é provavelmente um queratinócito enrolado. **C,** Essa imagem microscópica demonstra a aparência típica de um neutrófilo com ampliação de 10x. **D,** Para coletar uma amostra ideal para avaliação citológica, a crosta superficial deve ser delicadamente raspada para fora e a lâmina de vidro deve ser aplicada firmemente sobre a pele. **E,** Para coletar uma amostra ideal para avaliação citológica, a crosta superficial deve ser delicadamente raspada para fora e a lâmina de vidro deve ser aplicada firmemente sobre a pele. *Nota:* a amostra pode ser mais fácil de coletar se a pele for levemente levantada, beliscando-a ou dobrando-a em uma prega.

pode servir para ajudar a encontrar os ácaros, mas a acurácia desta técnica, quando comparada com raspagens de pele, não é conhecida.

Independentemente da técnica de coleta empregada, deve-se buscar por ácaros na lâmina inteira com o uso de pouco aumento (em geral, uma objetiva 10×). A busca em toda a lâmina assegura que, mesmo que apenas um ou dois ácaros estejam presentes (como é típico em infecções por ácaros), o usuário irá provavelmente encontrá-los. Pode ser útil diminuir o condensador do microscópio, o que provê

**FIGURA 2-3 Exame Parasitológico por Raspado Cutâneo** **A,** Utiliza-se uma lâmina de bisturi sem corte para raspar na direção do crescimento do pelo. **B,** Para exames parasitológicos por raspado cutâneo profundos, uma vez iniciado o esvaziamento capilar a pele é geralmente apertada antes que um raspado final seja realizado a fim de coletar o material. **C,** O esvaziamento capilar se torna visível à medida em que se coletam os materiais de amostra. **D,** A amostra coletada é distribuída uniformemente em óleo mineral em uma lâmina de vidro. **E**, Imagem microscópica de um ácaro *Demodex* tal como visto por uma objetiva 10×.

maior contraste aos ácaros, aumentando, portanto, sua visibilidade. (O usuário deve sempre aumentar o condensador antes de procurar células ou bactérias em lâminas coradas).

**Nota do Autor**

Não há desculpas para tratar erroneamente um paciente com sarna demodécica. Lesões por sarna demodécica podem ter exatamente a mesma aparência que lesões foliculíticas causadas por piodermite bacteriana e dermatofitose. A aparência clínica não é um critério aceitável para descartar ou confirmar sarna demodécica. Quando o técnico realiza um exame parasitológico por raspado cutâneo como parte da busca de infecções denominada de Técnica das 3 Lâminas, sarna demodécica pode ser facilmente e acuradamente diagnosticada e tratada.

## Citologia Cutânea

Citologia cutânea é a segunda técnica diagnóstica mais frequentemente utilizada (lâmina 2 na Técnica das 3 Lâminas). Seu objetivo é ajudar o veterinário a identificar organismos bacterianos ou fúngicos (leveduras) e acessar os tipos de células infiltrantes, células neoplásticas e células acantolíticas (típicas de complexos pênfigos).

## Procedimento

***Esfregaço direto.*** Coleta-se exsudato úmido de pústulas, erosões, úlceras e lesões drenantes. Além disso, crostas podem ser erguidas, revelando uma superfície inferior úmida. Lesões papulares podem ser traumatizadas pelo

canto de uma lâmina de vidro ou agulha, e então espremidas para liberar fluidos. Dermatite por leveduras pode ser amostrada espetando-se repetidamente a lâmina nas lesões liquenificadas, ou pelo uso de uma lâmina de bisturi seca para coletar o material, que é então esfregado em uma lâmina seca. Independentemente de qual técnica se usa, deve-se dar tempo para que o exsudato úmido coletado na lâmina seque. A lâmina é então corada com um corante citológico comercialmente disponível (por exemplo, corante modificado de Wright [o mais comum é o Diff-Quik®/panótico rápido[1]]) e delicadamente enxaguada. Uma objetiva de baixo aumento é utilizada para percorrer a lâmina e permite a seleção de áreas para exame mais detalhado. Uma objetiva de grande aumento (40× ou, preferivelmente, 100× com óleo) é utilizada para identificar tipos individuais de células, assim como organismos fúngicos e bacterianos.

***Método de aspiração por agulha fina.*** Uma agulha (calibre 22-25) e uma seringa de 6 mL devem ser utilizadas para aspirar a massa. A área deve ser limpa, caso necessário, com álcool ou clorexidina. A lesão é então imobilizada. O veterinário deve inserir a agulha no nódulo mirando o centro da lesão, puxar o êmbolo para fora para aplicar pressão, soltar e redirecionar, puxar o êmbolo novamente e parar caso apareça sangue no corpo da seringa, já que isso diluirá a amostra celular. A pressão negativa deve ser aliviada antes de remover a agulha da lesão. Uma técnica alternativa envolve a inserção repetida da agulha na lesão sem a seringa, redirecionando diversas vezes. Esta última técnica (sem pressão negativa) diminui a frequência de diluições acidentais da amostra com sangue, sendo melhor para massas macias. Uma vez que a amostra foi coletada, o material é passado para uma lâmina de microscópio assoprando-se ar com uma seringa limpa para borrifar na lâmina o material contido dentro da agulha. O material é então delicadamente esfregado para afinar os grumos de células corados com corante citológico. A lâmina deve então ser analisada com baixo aumento (4× – 10×), a fim de revelar uma área adequada para exame mais detalhado. Uma objetiva de maior aumento (40×) pode ser usada para revelar o tipo de célula infiltrante e a atipia celular.

## Preparações em Fita Adesiva de Acetato

Preparações em fita adesiva são usadas para avaliar uma variedade de alterações/doenças diferentes. A técnica básica envolve o uso de uma fita adesiva perfeitamente transparente (seja ela simples ou dupla-face) para coletar uma amostra de pelos ou debris superficiais da pele.

**Nota do Autor**

Infecções são muitas vezes secundárias a uma doença primária, entretanto, frequentemente, os pacientes não são avaliados nem tratados para a doença primária, por três razões principais:

1. Somente a infecção secundária é tratada repetidamente
2. A natureza da alergia gera confusão
3. São utilizados esteroides baratos que têm repercussões *a posteriori*

### Preparação em Fita Adesiva para Coleta de Ácaros

Preparações em fita adesiva são um método efetivo de coletar e conter *Cheyletiella* e carrapatos para exame em microscópio. Os ácaros são geralmente grandes o suficiente para serem vistos, então um pedaço de fita adesiva pode ser usado para capturar um espécime. A fita adesiva evita que os organismos escapem.

### Preparação em Fita Adesiva para Pelo (Tricograma)

A fita adesiva é utilizada para segurar os pelos em posição em uma lâmina de vidro. A amostra é então examinada sob objetiva de baixo aumento (objetiva de 4× – 10×). (Veja a seção "Tricogramas" para mais informações nas técnicas de análise). Óleo pode ser um meio melhor de se utilizar em tricogramas.

### Preparação em Fita Adesiva para Leveduras

Preparação em fita adesiva para dermatite por levedura é uma das formas mais eficientes de identificar infecções de pele por *Malassezia*. Apesar de não ser tão confiável e quantitativa quanto culturas de impressão que utilizam meio de Sabouraud, a rapidez e facilidade das preparações em fita adesiva para leveduras fazem delas as técnicas mais comumente utilizadas para identificar *Malassezia*. As lesões liquenificadas (pele de elefante na parte ventral do pescoço e no ventre) são amostradas com aplicação repetida do lado adesivo da fita na lesão. A fita é então aderida a uma lâmina de vidro e corada com corante citológico (a primeira solução alcoólica do corante não é utilizada). A fita serve como uma lamínula e pode ser observada sob grande aumento (100× com imersão em óleo) para visualização de organismos de *Malassezia*. Essa técnica é útil, mas resultados falso-negativos são comuns, como em todas as técnicas de coleta de levedura.

## *Swabs* Auriculares

### Busca

*Swabs* auriculares são úteis para determinar se um canal auditivo aparentemente normal não apresenta na realidade um exsudato em áreas mais profundas da orelha (lâmina 3 na Técnica das 3 Lâminas). Caso um *swab* de algodão seja usado para coletar delicadamente uma amostra e fique relativamente limpo, a orelha provavelmente está normal. Caso a amostra apresente um exsudato ceroso preto, então deve-se realizar uma preparação com óleo mineral para identificar qualquer ácaro (p. ex., *Octodectes*, *Demodex*). Caso a amostra seja marrom-clara ou apresentar um exsudato purulento, deve-se realizar uma citologia para identificação de bactéria ou levedura.

### Ácaros

Pode ser utilizado óleo mineral para dissolver o material preto ceroso coletado de um *swab* auricular. O *swab*

[*] Nota da Revisão Científica: pode-se utilizar o corante panótico rápido.

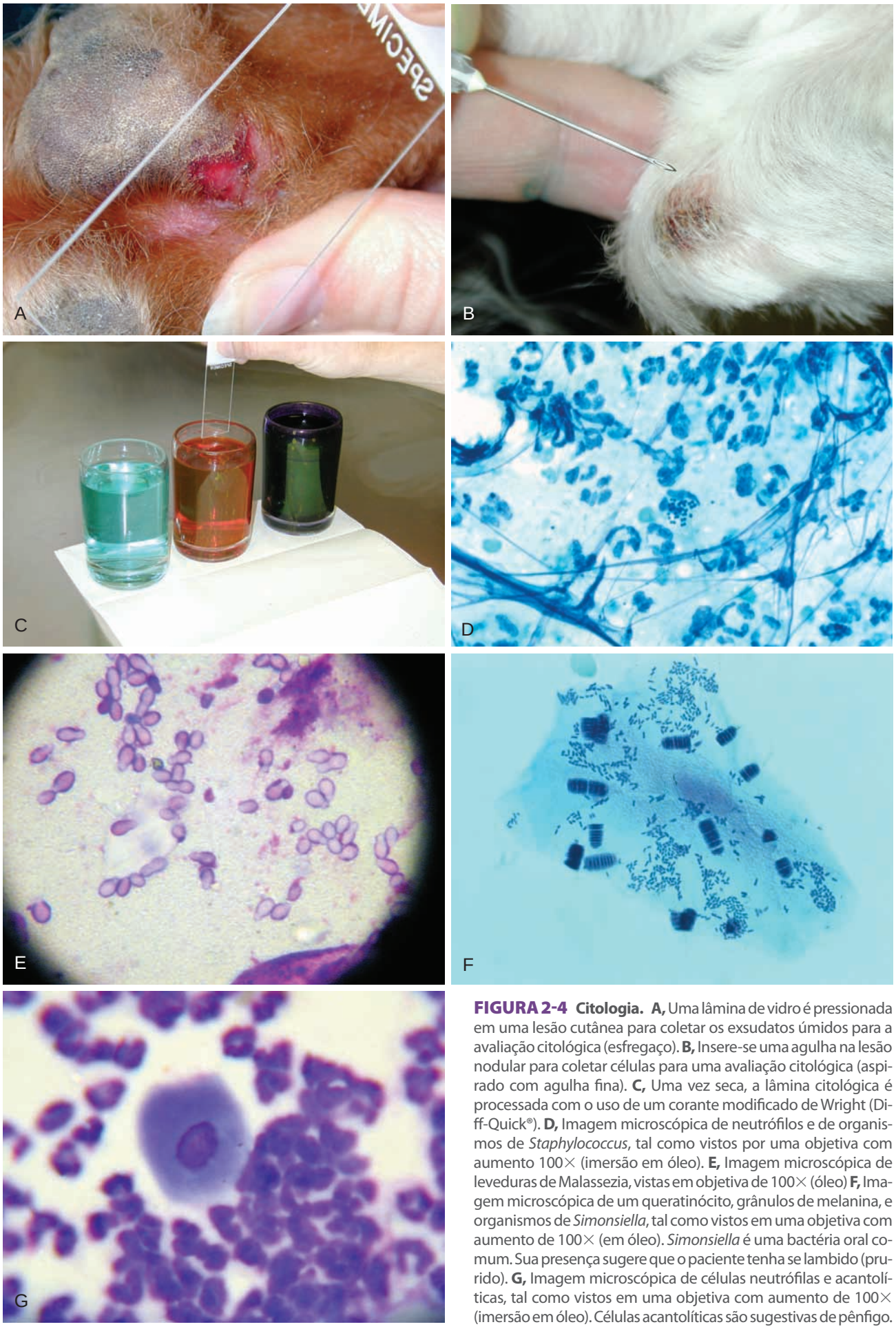


**FIGURA 2-4 Citologia. A,** Uma lâmina de vidro é pressionada em uma lesão cutânea para coletar os exsudatos úmidos para a avaliação citológica (esfregaço). **B,** Insere-se uma agulha na lesão nodular para coletar células para uma avaliação citológica (aspirado com agulha fina). **C,** Uma vez seca, a lâmina citológica é processada com o uso de um corante modificado de Wright (Diff-Quick®). **D,** Imagem microscópica de neutrófilos e de organismos de *Staphylococcus*, tal como vistos por uma objetiva com aumento 100× (imersão em óleo). **E,** Imagem microscópica de leveduras de Malassezia, vistas em objetiva de 100× (óleo) **F,** Imagem microscópica de um queratinócito, grânulos de melanina, e organismos de *Simonsiella*, tal como vistos em uma objetiva com aumento de 100× (em óleo). *Simonsiella* é uma bactéria oral comum. Sua presença sugere que o paciente tenha se lambido (prurido). **G,** Imagem microscópica de células neutrófilas e acantolíticas, tal como vistos em uma objetiva com aumento de 100× (imersão em óleo). Células acantolíticas são sugestivas de pênfigo.

# Micobacteriose Oportunista (granuloma micobacteriano atípico, paniculite micobacteriana)

## Características

A micobacteriose oportunista é uma infecção da pele de localização profunda, que ocorre quando micobactérias saprófitas, normalmente encontradas no solo e na água, são inoculadas inadvertidamente na pele através de feridas por mordidas. A maioria dos casos é causada por micobactérias de crescimento rápido em meio de cultura. A micobacteriose oportunista é incomum em gatos e rara em cães; animais obesos podem ser predispostos.

A micobacteriose oportunista aparece como nódulos, abscessos e celulites crônicos, alopécicos subcutâneos, não cicatrizantes, de lento desenvolvimento, com depressões púrpuras focais entremeadas com úlceras e fístulas pontilhadas, que drenam uma secreção serossanguinolenta ou purulenta. As lesões podem aparecer em qualquer parte do corpo, mas em gatos, o tecido adiposo das áreas inguinal e abdominal caudal é envolvido com mais frequência. A área infectada aumenta de tamanho e profundidade gradualmente e algumas vezes pode envolver todo o abdome ventral e flancos adjacentes ou membros. A linfadenomegalia regional pode estar presente. Os gatos afetados ficam deprimidos, piréxicos ou anoréxicos; eles podem perder peso e se tornar relutantes em se mover. A disseminação disseminada para órgãos internos e linfonodos é rara.

## Diagnósticos Diferenciais

Os diagnósticos diferenciais são outras infecções bacterianas ou fúngicas profundas e neoplasia.

## Diagnóstico

1. Descarte de outros diagnósticos diferenciais.
2. Citologia (exsudato): neutrófilos e macrófagos. Bacilos intracelulares acidorresistentes que se coram mal ou não se coram com os corantes de rotina podem ser observados, mas com frequência é difícil encontrá-los.
3. Dermatohistopatologia: dermatite nodular ou piogranulomatosa difusa e paniculite. Pode ser difícil encontrar bacilos intralesionais acidorresistentes intralesionais.
4. Cultura micobacteriana: os organismos causadores são *M. fortuitum*, *M. chelonei*, *M. smegmatis*, *M. phlei*, *M. xenopi*, *M. thermoresistible* e *M. visibilis*. É fácil a cultura desses organismos, ao contrário daqueles que causam lepra felina e canina, mas muitas vezes as culturas podem ser negativas.
5. A análise por PCR, quando disponível, pode simplificar o diagnóstico.

## Tratamento e Prognóstico

1. Deve-se realizar, se possível, a excisão cirúrgica radical ou o debridamento extenso de tecidos infectados após reconstrução da ferida. A cirurgia pode disseminar a infecção ao longo dos planos teciduais.
2. A terapia antimicrobiana sistêmica deverá ser administrada a longo prazo (três-seis meses) e continuada um a dois meses depois da resolução clínica completa. A seleção antimicrobiana deve basear-se nos resultados de suscetibilidade *in vitro*, se possível.
3. Os fármacos que podem ser eficazes incluem:
   - Doxiciclina ou minociclina, 5-12,5 mg/kg, por via oral, a cada 12 horas ou 25-50 mg/gato, por via oral, a cada oito-12 horas imediatamente antes das refeições.
   - Marbofloxacina 2,75-5,5 mg/kg, por via oral, a cada 12 horas.
   - Enrofloxacina 5-15 mg/kg, por via oral, a cada 12 horas ou 25-75 mg/gato, por via oral, a cada 24 horas (pode causar toxicidade retiniana em gatos).
   - Ciprofloxacina 62,5-125 mg/gato, por via oral, a cada 12 horas.
   - Claritromicina 5-10 mg, por via oral, a cada 24 horas.
   - Clofazimina 8 mg/kg, por via oral, a cada 24 horas.
4. DMSO tópico com enrofloxacina (fazer solução de 10 mg/mL) aplicado a cada 12 a 24 horas pode ser efetivo.
5. A doxiciclina deverá ser usada profilaticamente depois de tratadas as lesões penetrantes em gatos e cães obesos para ajudar a prevenir infecção micobacteriana secundária.
6. O prognóstico para cura completa é de bom a reservado, embora a terapia médica a longo prazo confine a infecção o suficiente para permitir que o animal leve uma vida normal. Essa doença não é considerada contagiosa para outros animais e para seres humanos.

**FIGURA 3-114 Micobacteriose Oportunista.** Numerosas úlceras e tratos drenantes no abdome de um gato. Múltiplos nódulos e exsudato purulento aderente podem ser observados. Os nódulos podem agir como um ninho residual para a recorrência da infecção. Note a semelhança com nocardiose.

**FIGURA 3-115 Micobacteriose Oportunista.** Múltiplas lesões ulcerativas no abdome de um gato adulto.

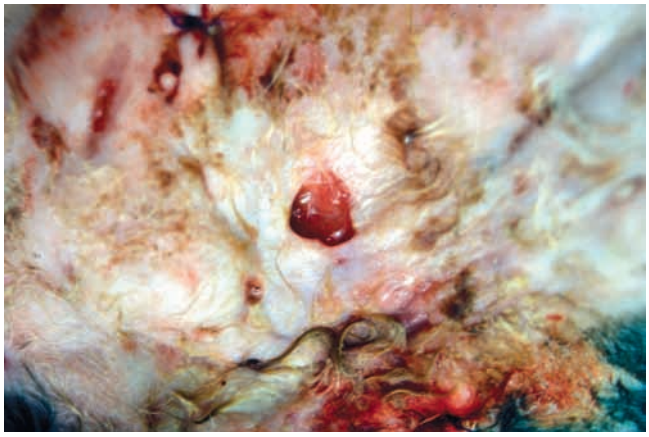

**FIGURA 3-116 Micobacteriose Oportunista.** Grande úlcera não cicatrizante com exsudato purulento e um trato profundo.

**FIGURA 3-117 Micobacteriose Oportunista.** Imagem aproximada do gato da Figura 3-116. Lesões ulcerativas são aparentes

## Micobacteriose Oportunista – *continuação*

**FIGURA 3-118 Micobacteriose Oportunista.** Grave celulite que resulta em ulceração e formação de crosta na cabeça de um cão adulto.

**FIGURA 3-119 Micobacteriose Oportunista.** O mesmo cão da Figura 3-118. A ulceração profunda que resulta de celulite é mais aparente.

**FIGURA 3-120 Micobacteriose Oportunista.** Uma úlcera profunda, aberta, não cicatrizante, é o resultado de uma infecção de longa data. Note a semelhança com neoplasia.

**FIGURA 3-121 Micobacteriose Oportunista.** Grave celulite que afeta o leito ungueal. Edema e grave contusão indicam a profundidade e severidade da infecção.

CAPÍTULO | 4

# Dermatopatias Fúngicas

- Malassezíase (dermatite por *Malassezia*)
- Candidíase (candidose, candidíase oral)
- Dermatofitose (tinha)
- Granulomas Dermatofíticos e Pseudomicetomas (granulomas de Majocchi)
- Feoifomicose (cromomicose)
- Prototecose
- Pitiose
- Zigomicose (mucormicose, entomoftoromicose)
- Lagenidiose
- Esporotricose
- Blastomicose
- Coccidiomicose
- Criptococose
- Histoplasmose

## Malassezíase (dermatite por *Malassezia*)

### Características

*Malassezia pachydermatis* é uma levedura normalmente encontrada em baixa quantidade no canal auditivo externo, nas áreas periorais, em regiões perianais e em dobras cutâneas úmidas. Quando uma reação de hipersensibilidade a esta levedura se desenvolve ou quando há um supercrescimento desses organismos, a dermatopatia ocorre. Em cães, o supercrescimento de *Malassezia* quase sempre está associado a uma causa subjacente, como atopia, alergia alimentar, endocrinopatia, alteração da queratinização, doença metabólica ou tratamento prolongado com corticosteroides. Em gatos, a dermatopatia é ocasionada pelo supercrescimento de *Malassezia* que pode ocorrer secundária a uma doença subjacente (p. ex., infecção pelo vírus da imunodeficiência dos felinos, diabetes mellito, neoplasia interna). Em particular, a dermatite generalizada por *Malassezia* pode ocorrer em gatos com dermatose associada ao timoma ou à alopecia paraneoplásica. A malassezíase é comum em cães, principalmente entre aqueles das raças predispostas, como West Highland White terrier, Dachshunds, Setter inglês, Basset hound, Cocker spaniel americano e Pastor alemão. Raramente ocorre malassezíase em gatos.

#### Cães

Observa-se prurido moderado a grave, alopecia regional ou generalizada, escoriações, eritema e seborreia. Com a cronicidade, a pele acometida pode se tornar liquenificada, hiperpigmentada e hiperqueratótica (pele semelhante à de elefante ou coriácea). Geralmente, um odor corpóreo desagradável está presente. As lesões podem envolver o espaço interdigital, região ventral do pescoço, axilas, região perianal ou dobras das patas. Pode haver paroníquia com uma secreção marrom-escura no leito ungueal. Comumente, observa-se otite externa por levedura concomitante.

#### Gatos

Os sintomas são otite externa com cera escura, acne crônica na região do queixo, alopecia, eritema e seborreia multifocais a generalizados.

### Diagnósticos Diferenciais

Os diagnósticos diferenciais incluem outras causas de prurido e seborreia, como a sarna demodécica, piodermite superficial, dermatofitose, ectoparasitos e alergopatias.

## Malassezíase – *continuação*

## Diagnóstico

1. Descarte das afecções diferenciais.
2. Citologia (fita adesiva, esfregaço por impressão): o supercrescimento das leveduras é confirmado pelo achado de leveduras em brotamentos redondos a ovais (100×). Nos casos de hipersensibilidade à levedura, os organismos podem ser difíceis de ser visualizados.
3. Dermato-histopatologia: dermatite linfo-histiocítica perivascular superficial a intersticial com leveduras e, ocasionalmente, pseudo-hifas na queratina. Os organismos podem estar em número reduzido e, portanto, difíceis de ser visualizados.
4. Cultivo fúngico: *Malassezia pachydermatis.*
5. Testes alérgicos demonstram uma hipersensibilidade à *Malassezia*.

## Tratamento e Prognóstico

1. Deve-se identificar e corrigir a causa subjacente (alergopatias, endocrinopatia, defeito de queratinização).
2. Nos casos leves, apenas a terapia tópica é muitas vezes efetiva. O paciente deve ser banhado a cada dois a três dias com xampu que contenha cetoconazol 2%, associação de cetoconazol 1% e clorexedina 2%, miconazol 2%, clorexedina entre 2% a 4% ou sulfeto de selênio 1% (apenas em cães). Os xampus que apresentam dois ingredientes ativos fornecem melhor eficácia. O tratamento deve ser continuado até a resolução das lesões e quando, na análise citológica, não forem observados mais os organismos (aproximadamente quatro semanas).
3. O tratamento de escolha para casos moderados a graves é a administração de cetoconazol (cães) ou fluconazol 10 mg/kg, por via oral, junto ao alimento, a cada 24 horas. O tratamento deve ser continuado até a resolução das lesões e quando, na análise citológica, não forem observados mais os organismos (aproximadamente quatro semanas).
4. Além disso, o tratamento com terbinafina 5 a 40 mg/kg, por via oral, a cada 24 horas ou itraconazol (Sporanox) 5 a 10 mg/kg, a cada 24 horas, durante quatro semanas é eficaz.
5. Protocolos de pulsoterapia, que utilizam várias drogas e uma variedade de esquemas foram publicados; entretanto, é necessário um tempo mais longo para resolver uma infecção ativa.
6. O prognóstico é bom, se a causa de base for identificada e corrigida. Por outro lado, banhos regulares com xampu antifúngico, uma a duas vezes por semana, podem ser necessários para prevenir a recorrência. Esta doença não é considerada contagiosa para outros animais ou para humanos, exceto para indivíduos imunocomprometidos.

### Nota do Autor

Atualmente, o exame de dermatite por levedura não costuma ser realizado nas clínicas dos EUA. Qualquer paciente com letargia, lesões cutâneas semelhantes à pele de elefante na face ventral do animal deve ser suspeito de ter dermatite por *Malassezia*.

Por meio da citologia cutânea nem sempre há sucesso na observação de organismos de *Malassezia*, portanto o clínico necessita reconhecer prontamente o padrão clínico das lesões para realizar um diagnóstico presuntivo.

A dermatite por levedura é altamente pruriginosa, com os proprietários atribuindo uma nota 10, em uma escala de 0 a 10.

**FIGURA 4-1 Malassezíase.** Alopecia grave, liquenificação e hiperpigmentação de toda região ventral de um cão da raça West Highland white terrier. A infecção fúngica foi secundária a uma dermatite alérgica.

**FIGURA 4-2 Malassezíase.** Alopecia, eritema e liquenificação da região ventral do pescoço de um cão alérgico.

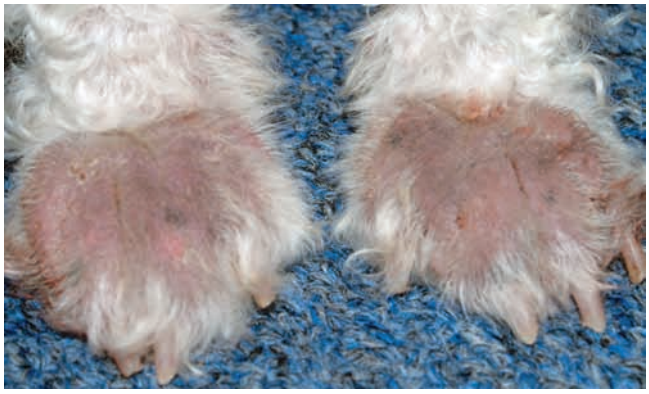

**FIGURA 4-3 Malassezíase.** Pododermatite causada por uma infecção fúngica secundária, pode-se visualizar alopecia e liquenificação característicos de dermatite por *Malassezia*.

**FIGURA 4-4 Malassezíase.** Pododermatite grave demonstrando intensa resposta inflamatória ocasionada pela reação de hipersensibilidade aos organismos de *Malassezia*. Eritema grave, alopecia e liquenificação estão aparentes.

**FIGURA 4-5 Malassezíase.** A dermatite interdigital neste paciente foi ocasionada pela infecção secundária por *Malassezia*. A pele inflamada, alopécica e oleosa entre os coxins é característica de dermatite por levedura.

**FIGURA 4-6 Malassezíase.** A coloração marrom ao redor da base das unhas é uma alteração única característica de infecção secundária por *Malassezia*.

**FIGURA 4-7 Malassezíase.** A coloração marrom causada por infecção por levedura é mais pronunciada na base da unha e pode ser diferenciada da pigmentação normal da unha pelo seu padrão interrompido e manchado.

**FIGURA 4-8 Malassezíase.** Otite fúngica secundária é uma alteração comum em pacientes com uma doença endócrina ou alérgica subjacente. O conduto auditivo e o pavilhão auricular apresentam alopecia, eritema intenso e liquenificação característicos de dermatite por *Malassezia*.

## Malassezíase – *continuação*

**FIGURA 4-9 Malassezíase.** Dermatite perianal causada por uma infecção fúngica secundária em um cão com alergia alimentar. Alopecia, eritema e liquenificação são característicos de dermatite por *Malassezia*.

**FIGURA 4-10 Malassezíase.** Dermatite fúngica pode causar lesões típicas de acne felina. Alopecia com coloração marrom e comedões são aparentes.

**FIGURA 4-11 Malassezíase.** A dermatite perioral neste gato foi causada por uma infecção secundária por *Malassezia*.

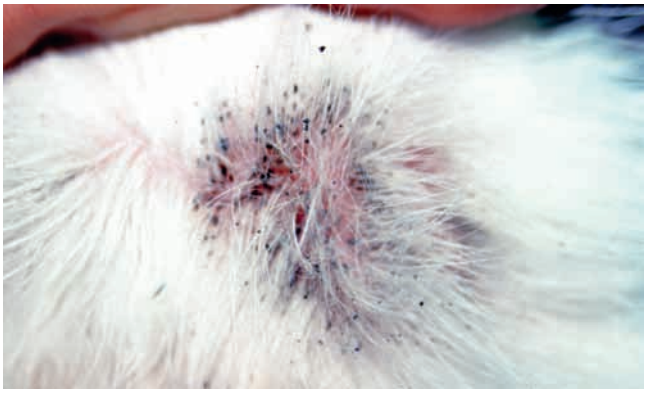

**FIGURA 4-12 Malassezíase.** A infecção por levedura secundária pode causar uma seborreia oleosa em gatos. O exsudato seroso agrupado na base do pelo deste gato é típico de dermatite por *Malassezia* em gatos.

**FIGURA 4-13 Malassezíase.** Lesão característica de paquidermia ou "pele de elefante" demonstrando alopecia, eritema, hiperpigmentação e liquenificação causada por dermatite por *Malassezia*.

**FIGURA 4-14 Malassezíase.** Esta dermatite papular no antebraço de um cão alérgico foi causada por uma infecção secundária por levedura. A dermatite papular representa um padrão de lesão não comum associado à dermatite por *Malassezia* e é mais típico de piodermite.

**FIGURA 4-15 Malassezíase.** Dermatite por levedura mais característica no antebraço comparada com a Figura 4-14. Alopecia, hiperpigmentação e liquenificação ("pele de elefante") são manifestações altamente características de dermatite por levedura.

**FIGURA 4-16 Malassezíase.** Este cão jovem da raça Beagle demonstra coloração marrom no pelo sobre as patas e o ventre. O pelo e a pele estão oleosos com um odor gorduroso rançoso, típico de uma infecção por levedura.

**FIGURA 4-17 Malassezíase.** Uma imagem mais aproximada do cão da Fig. 4-16. A coloração marrom nas patas está aparente e representa uma alteração precoce causada pela infecção por *Malassezia*.

# Sarna Demodécica Felina

## Características

A sarna demodécica felina é uma doença de pele que pode ser ocasionada por duas espécies diferentes de ácaros demodécicos – *D. cati* e *D. gatoi*, um ácaro *Demodex* de corpo curto, o qual se desconhece seu habitat normal. A doença de pele pode ser localizada ou generalizada. O *D. gatoi* é contagioso e geralmente causa dermatopatia pruriginosa. As infecções por *D. cati* estão mais comumente associadas a uma doença metabólica ou imunossupressiva subjacente, como aquela ocasionada pelo vírus da imunodeficiência felina (FIV), vírus da leucemia felina (FeLV), toxoplasmose, lúpus eritematoso sistêmico, neoplasia ou diabetes melito. Sarna demodécica localizada ou generalizada causada pela infecção por *D. cati* é rara em gatos. As infecções por *D. gatoi* estão emergindo como uma causa de dermatopatia pruriginosa em gatos nos EUA, principalmente no sul do país.

A doença localizada caracteriza-se por uma otite externa ceruminosa variavelmente pruriginosa ou por eritema e alopecia focal irregular, que pode descamar ou formar crostas. As lesões de pele localizadas são mais comumente observadas ao redor dos olhos, na cabeça ou no pescoço. A doença generalizada é caracterizada por alopecia simétrica, assimétrica, regional ou multifocal, variavelmente pruriginosa (com prurido variando de ausente a extremo), com ou sem eritema, escamação, crostas, máculas e hiperpigmentação. Geralmente, as lesões envolvem a cabeça, o pescoço, os membros, os flancos ou o ventre. Otite externa ceruminosa e piodermite secundária podem estar presentes.

## Diagnósticos Diferenciais

O diagnósticos diferenciais incluem outros ectoparasitas (*Cheyletiella*, *Notoedres*, ácaros de orelha), hipersensibilidade (saliva de pulga, alimento, atopia), alopecia psicogênica e outras causas de otite externa.

## Diagnóstico

1. Microscopia (exames parasitológicos por raspados cutâneos superficiais e profundos de pele, zaragatoas do conduto auditivo): demonstração de adultos, ninfas, larvas ou ovos demodécicos. *D. gatoi* pode ser difícil de ser encontrado.
2. *D. gatoi*: histórico, sinais clínicos e resposta aos banhos com polissulfatos de enxofre aplicados semanalmente.
3. Dermato-histopatologia: dermatite perivascular supurativa de mínima a leve com ácaros no estrato córneo ou ácaros intrafoliculares com graus variáveis de perifoliculite e foliculite.

## Tratamento e Prognóstico

1. Qualquer fator predisponente deve ser identificado e corrigido.
2. *D. gatoi* pode ser difícil de ser encontrado no exame microscópico, mas responde bem aos banhos com polissulfato de enxofre.
   - Banhos com polissulfato de enxofre 2% a 4%, aplicados a cada três a sete dias, durante quatro a oito semanas. A melhora clínica é muitas vezes observada dentro de três a quatro semanas, porém a terapia deve ser continuada por um total de seis a oito semanas, a fim de eliminar a infecção.
   - Todos os gatos contactantes devem ser tratados para prevenir a reinfecção.
3. *D. cati*: lesões localizadas curam-se espontaneamente sem tratamento.
   - Para lesões localizadas, terapias tópicas (solução de amitraz 0,025% a 0,03%) podem ser efetivas quando aplicadas a cada 24 horas.
   - Para lesões generalizadas os tratamentos que podem ser efetivos incluem:
     - solução de polissulfato de enxofre 2% a 4% aplicada no corpo todo, a cada sete dias.
     - Doramectina 0,2 a 0,6 mg/kg, por via subcutânea, uma vez por semana.
     - Solução de amitraz 0,015% a 0,025% aplicada no corpo todo a cada uma a duas semanas. *Nota*: os gatos são extremamente sensíveis ao amitraz. Não utilizar amitraz em gatos diabéticos.
   - Para a doença tanto localizada quanto generalizada, os tratamentos devem ser continuados até a resolução das lesões de pele em associação a dois resultados negativos nos exames parasitológicos por raspado cutâneo para detectar a presença de ácaros (aproximadamente, três a quatro semanas).
4. O prognóstico para sarna demodécica localizada é bom. O prognóstico para sarna demodécica generalizada é de bom a reservado, dependendo da causa subjacente. *D. cati* não é considerado contagioso para outros gatos (exceto para filhotes recém-nascidos), para cães ou para humanos. O modo de transmissão para *D. gatoi* é desconhecido, porém relatos de gatos domesticados não relacionados que foram simultaneamente acometidos sugerem que este ácaro pode ser contagioso entre gatos adultos.

**Nota do Autor**

O diagnóstico e o tratamento podem ser extremamente difíceis e frustrantes. Caso os tratamentos para outras doenças alérgicas falhem, deve-se suspeitar de *D. gatoi*.

**FIGURA 5-31 Sarna Demodécica Felina.** Dermatite alopécica generalizada causando a aparência de descuido do gato com sua pelagem. (*Cortesia de J. MacDonald.*)

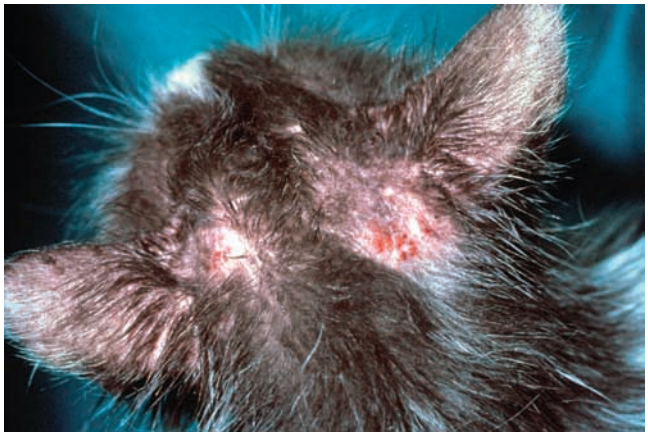

**FIGURA 5-32 Sarna Demodécica Felina.** Uma imagem aproximada do gato da Figura 5-31. Lesões eritematosas e alopécicas generalizadas na cabeça. (*Cortesia de J. MacDonald.*)

**FIGURA 5-33 Sarna Demodécica Felina.** Imagem microscópica de *Demodex cati* visualizado com uma objetiva de 10×.

**FIGURA 5-34 Sarna Demodécica Felina.** Dermatite papular crostosa (dermatite miliar) na região pré-auricular de um gato com *Demodex gatoi*.

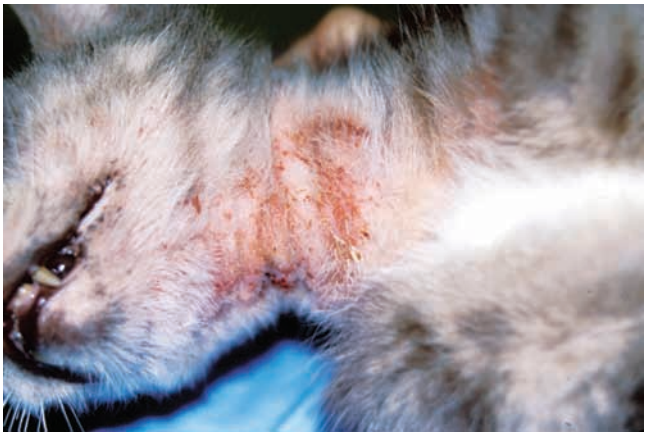

**FIGURA 5-35 Sarna Demodécica Felina.** O mesmo gato da Figura 5-34. Dermatite alopécica crostosa na face ventral do pescoço deste gato adulto, no qual foram observados numerosos eosinófilos na avaliação microscópica.

**FIGURA 5-36 Sarna Demodécica Felina.** Alopecia simétrica na área lombar e nos flancos de um gato adulto com *Demodex gatoi*. Observe a similaridade com outras doenças alérgicas, como a dermatite psicogênica.

## Sarna Demodécica Felina – *continuação*

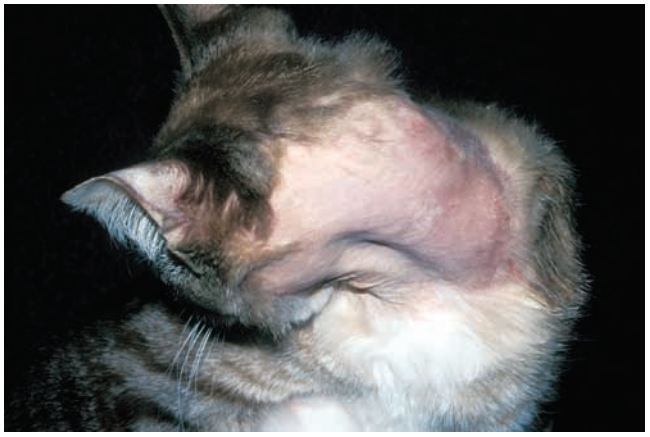

**FIGURA 5-37 Sarna Demodécica Felina.** Alopecia completa na região dorsal do pescoço de um gato com *Demodex gatoi*. Observe que a ausência generalizada de lesões primárias pode ser uma característica comum em gatos com ectoparasitismo ou alergias.

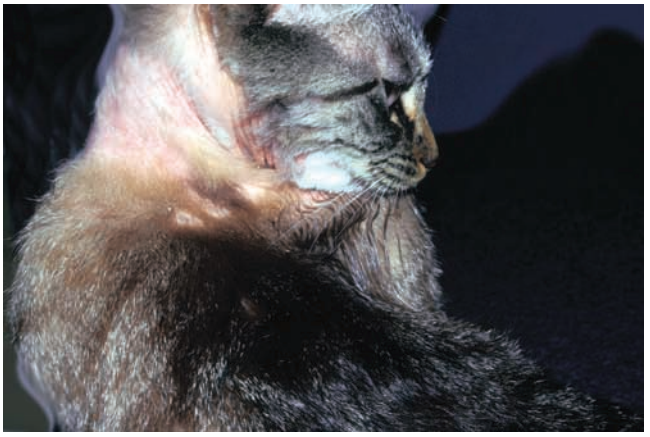

**FIGURA 5-38 Sarna Demodécica Felina.** O mesmo gato da Figura 5-37. O gato pode se automutilar assim que um colar protetor for removido. Essa automutilação da região dorsal cervical é uma característica comum de dermatite ulcerativa idiopática felina, porém neste paciente foi ocasionada por *Demodex gatoi*.

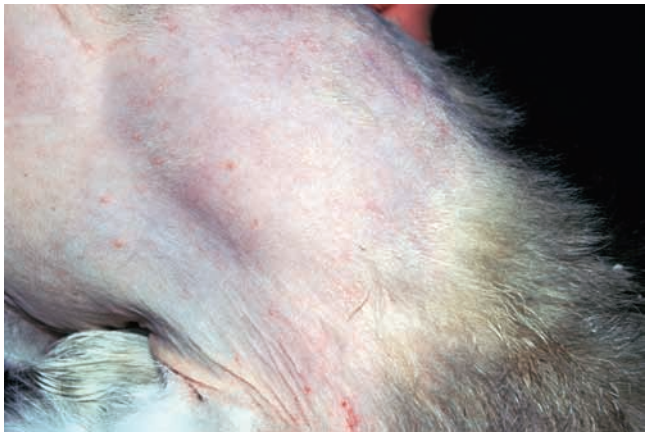

**FIGURA 5-39 Sarna Demodécica Felina.** Uma imagem aproximada do gato da Figura 5-37. Uma erupção papular fina está aparente na avaliação mais cuidadosa.

**FIGURA 5-40 Sarna Demodécica Felina.** Imagem microscópica de *Demodex gatoi* visualizado com uma objetiva de 10×.

# Escabiose Canina (sarna sarcóptica)

## Características

A escabiose canina manifesta-se como uma doença que é ocasionada por *Sarcoptes scabiei* var. *canis*, um ácaro de pele que causa escavações superficiais. Os ácaros secretam substâncias alergênicas que podem desencadear uma reação de hipersensibilidade intensamente pruriginosa em cães sensibilizados. A escabiose é comum em cães. Os cães acometidos muitas vezes apresentam um histórico prévio de serem oriundos de abrigos, de terem contato com cães de rua ou de visitarem estabelecimentos de banho e tosa ou locais onde animais acometidos por esses ácaros permaneceram. Muitas vezes os animais silvestres, como raposas e coiotes, são a fonte inicial de infecção e de possíveis infecções repetidas. Em domicílios com vários cachorros, há, normalmente, mais de um cão acometido.

A escabiose canina é uma doença não sazonal, de prurido intenso, que responde apenas variavelmente aos corticosteroides. As lesões incluem alopecia, pápulas, eritema, crostas e escoriações. Inicialmente, as áreas que apresentam rarefação pilosa (áreas glabras) estão envolvidas, como jarrete, cotovelos, margens do pavilhão auricular e região ventral do abdome e tórax. Com a cronicidade, as lesões podem se disseminar pelo corpo, porém, geralmente, o dorso é poupado. Frequentemente, uma linfoadenomegalia periférica está presente. Perda de peso secundária pode ocorrer. Cães com elevada infestação podem desenvolver escamação e crostas graves. Alguns cães podem apresentar prurido intenso, com lesões de pele mínimas ou ausentes. Embora menos comum, portadores assintomáticos são possíveis em cães; entretanto, em domicílio com vários cães pode existir uma variedade de sintomas (não pruriginosos a graves).

## Diagnósticos Diferenciais

Os diagnósticos diferenciais incluem hipersensibilidade (alimento, atopia, saliva de pulga), dermatite por *Malassezia*, piodermite, sarna demodécica, dermatofitose e dermatite de contato.

## Diagnóstico

1. Histórico, manifestações clínicas e resposta ao tratamento escabicida.
2. Reflexo otopodal: friccionar a margem da orelha entre o polegar e o dedo indicador pode desencadear um reflexo de coceira. Esse reflexo é altamente sugestivo de escabiose, com aproximadamente 80% de exatidão.
3. Microscopia (exames parasitológicos por raspados cutâneos superficiais de pele): detecção de ácaros, ninfas, larvas ou ovos sarcópticos. Resultados falso-negativos são comuns, pois os ácaros são extremamente difíceis de serem encontrados; exatidão de aproximadamente 20%.
4. Sorologia (ELISA): detecção de imunoglobulinas (Ig) G circulantes contra antígenos do *Sarcoptes*. Esse é um teste altamente específico e sensível, porém resultados falso-negativos podem ocorrer em filhotes jovens e em cães que recebem terapia com corticosteroide. Além disso, resultados falso-positivos podem ser observados em cães que foram tratados com sucesso para escabiose, pois níveis detectáveis de anticorpos podem persistir por vários meses após o término do tratamento.
5. Dermato-histopatologia (geralmente não diagnóstica): graus variáveis de hiperplasia epidérmica e dermatite perivascular superficial com linfócitos, mastócitos e eosinófilos. Segmentos de ácaros raramente são encontrados dentro do estrato córneo.

## Tratamento e Prognóstico

1. Cães acometidos e todos os seus contactantes devem ser tratados com um acaricida. A falha em tratar todos os cães resulta em reinfecção e prurido persistente.
2. Qualquer piodermite secundária deve ser tratada com antibióticos sistêmicos apropriados por longo prazo (mínimo de três a quatro semanas), os quais devem ser continuados por pelo menos uma semana após o início da resolução clínica da piodermite.
3. A terapia tópica usando um xampu antimicrobiano a cada três a sete dias pode ajudar a acelerar a resolução e pode melhorar o tratamento acaricida.
4. Os tratamentos sistêmicos são mais eficazes devido a uma dosagem mais precisa e uma melhor aquiescência pelo proprietário. Os tratamentos sistêmicos eficazes são os seguintes:
   - Selamectina 6 a 12 mg/kg, aplicada a cada duas semanas (por, pelo menos, quatro vezes para ser mais efetiva).
   - Ivermectina 0,2 a 0,4 mg/kg, por via oral, a cada sete dias, ou por via subcutânea, a cada 14 dias, durante quatro a seis semanas.
   - Doramectina 0,2 a 0,6 mg/kg, por via subcutânea, a cada sete dias, por quatro a seis semanas.
   - Milbemicina oxima 0,75 mg/kg, por via oral, a cada 24 horas, por 30 dias, ou 2 mg/kg, por via oral, a cada sete dias, durante três a cinco semanas.
   - Moxidectina tópica pode ser aplicada a cada duas a quatro semanas, por quatro a seis semanas; a aplicação frequente pode levar a um aumento dos efeitos adversos.
5. Os tratamentos tópicos podem ser eficazes, porém, devido à baixa aquiescência dos proprietários, as falhas desse tipo de tratamento são mais comuns. Produtos tópicos efetivos incluem:
   - Solução de amitraz 0,025% a 0,03% aplicada no corpo inteiro três vezes, com intervalo de duas semanas, ou semanalmente, por duas a seis semanas.
   - Fipronil *spray* 3 mL/kg, aplicado sobre o corpo todo três vezes, com intervalo de duas semanas ou 6 mL/kg aplicado semanalmente, por quatro a seis semanas.

## Escabiose Canina – *continuação*

- Solução de polissulfato de enxofre 2% a 3% uma vez por semana, por quatro a seis semanas.
- Organofosforados (malathion, fosmet, ftalimida mercaptometil) são terapias disponíveis muito tóxicas e menos efetivas.

**6.** Caso o animal apresente prurido grave aos ácaros identificados microscopicamente, deve-se administrar esteroides nos primeiros dois a cinco dias do tratamento escabicida. O uso de esteroides sem a observação dos ácaros torna impossível para o veterinário determinar a resposta ao tratamento escabicida.

**7.** Em situações de canis, as camas devem ser descartadas e o ambiente deve ser limpo e tratado com *sprays* parasiticidas.

**8.** O prognóstico é bom. *S. scabiei* é um parasita altamente contagioso de cães, que também pode infestar, transitoriamente, os humanos e, raramente, os gatos. A reinfecção pode ocorrer levando a uma doença pruriginosa crônica.

**Nota do Autor**

A escabiose pode mimetizar alergia alimentar e atopia.

O reflexo otopodal (teste de coçar a orelha) é um teste fácil e muito sugestivo para escabiose.

Caso a reinfecção seja suspeitada, uma terapia escabicida por longo prazo pode ser benéfica se a fonte puder ser identificada e tratada.

**FIGURA 5-41 Escabiose Canina.** Alopecia generalizada com dermatite papular crostosa acometendo a cabeça e o pescoço de um cão adulto jovem. Observe que as margens da orelha estão gravemente acometidas.

**FIGURA 5-42 Escabiose Canina.** Alopecia generalizada e crostosa acometendo um filhote com prurido. O pavilhão auricular alopécico é característico de escabiose.

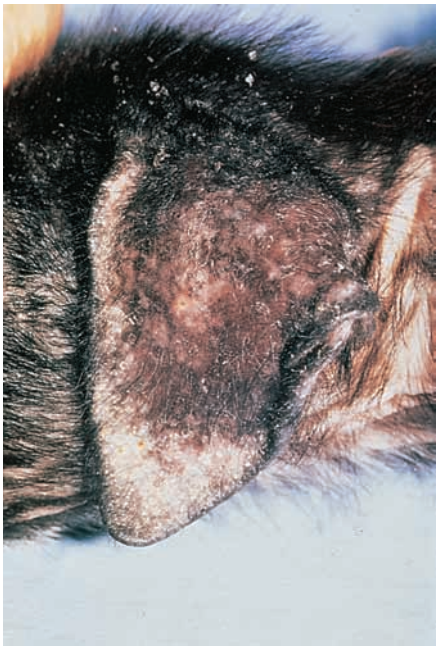

**FIGURA 5-43 Escabiose Canina.** Dermatite crostosa e alopecia na margem do pavilhão auricular deste cão são características de escabiose.

**FIGURA 5-44 Escabiose Canina.** Alopecia e crostas na face lateral do cotovelo de um cão com escabiose.

**FIGURA 5-45 Escabiose Canina.** Reflexo otopodal positivo é altamente sugestivo de escabiose.

**FIGURA 5-46 Escabiose Canina.** Este cão da raça Fox Terrier de nove meses de idade com prurido não apresentou outras lesões cutâneas além de eritema difuso ("escabiose oculta"). Observe a semelhança com a dermatopatia alérgica.

**FIGURA 5-47 Escabiose Canina.** Erupção papular difusa com formação de crostas no abdome de um cão jovem com escabiose. Observe a similaridade com a piodermite superficial.

**FIGURA 5-48 Escabiose Canina.** Dermatite papular generalizada acometendo quase toda a superfície cutânea.

**FIGURA 5-49 Escabiose Canina.** Imagem microscópica do ácaro causador da escabiose, visualizado com uma objetiva de 40×.

# Escabiose Felina (sarna notoédrica)

## Características

A escabiose felina é uma doença ocasionada por *Notoedres cati*, um ácaro sarcóptico que causa escavações superficiais na pele. Em domicílios com vários gatos e em gatis, geralmente mais que um gato está acometido. Esta doença é rara em gatos.

A escabiose felina é observada como lesões crostosas, secas e intensamente pruriginosas, que geralmente aparecem primeiro na face medial do pavilhão auricular e então se disseminam rapidamente sobre as orelhas, a cabeça, a face e o pescoço. As lesões podem, subsequentemente, se disseminar para as patas e o períneo. A pele infestada se torna liquenificada, espessada, alopécica, crostosa ou escoriada. Comumente, observa-se linfoadenomegalia periférica. Caso as lesões não sejam tratadas, elas podem se disseminar para grandes áreas do corpo e anorexia, emaciação e morte podem ocorrer.

**FIGURA 5-50 Escabiose Felina.** Dermatite papular crostosa e alopécica grave acometendo toda a cabeça e pescoço deste gato adulto. (*Cortesia de G. Norsworthy.*)

## Diagnósticos Diferenciais

Os diagnósticos diferenciais incluem ácaros de orelha, dermatofitose, sarna demodécica, hipersensibilidade (saliva de pulga, alimento, atopia) e dermatopatias autoimunes.

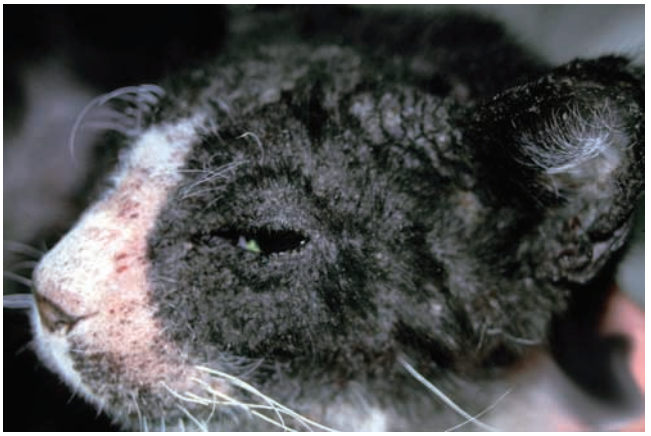

**FIGURA 5-51 Escabiose Felina.** Dermatite papular crostosa e alopecia generalizada na cabeça de um gato adulto.

## Diagnóstico

1. Microscopia (exames parasitológicos por raspados cutâneos superficiais de pele): detecção de ácaros, ninfas, larvas ou ovos notoédricos.
2. Dermato-histopatologia: dermatite intersticial ou perivascular superficial com números variáveis de eosinófilos e paraqueratose focal pronunciada. Segmentos de ácaros podem ser observados na superfície da epiderme.

## Tratamento e Prognóstico

1. Todos os gatos acometidos e seus contactantes devem ser tratados com acaricidas.
2. A terapia tradicional consiste em banhar o animal com um xampu antisseborreico leve para dissolver as crostas, em seguida realiza-se uma aplicação em todo o corpo de uma solução de polissulfato de enxofre de 2% a 3%, a cada sete dias, até os resultados dos exames parasitológicos por raspado cutâneo se tornarem negativos para a presença de ácaros e até que as lesões estejam resolvidas (aproximadamente, quatro a oito semanas).
3. As terapias alternativas são as seguintes:
   - Ivermectina 0,2 a 0,3 mg/kg, por via oral ou subcutânea, a cada uma a duas semanas, por três a quatro tratamentos.
   - Doramectina 0,2 a 0,3 mg/kg, por via subcutânea, a cada uma a duas semanas, por três a quatro tratamentos.
4. O prognóstico é bom. O *N. cati* é um parasita altamente contagioso para gatos, que pode também infestar transitoriamente cães, coelhos e humanos.

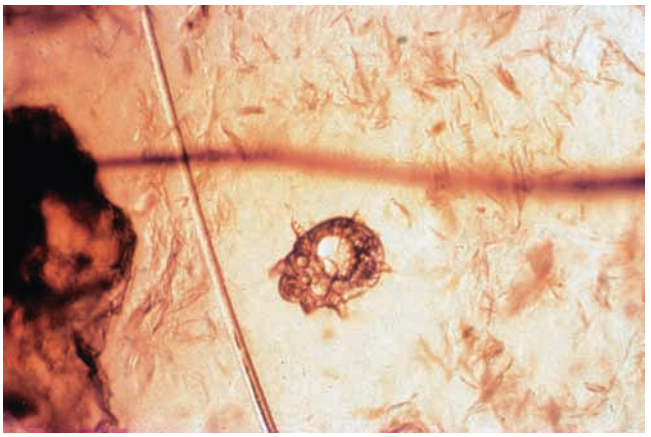

**FIGURA 5-52 Escabiose Felina.** Imagem microscópica do ácaro *Notoedres cati* de um raspado de pele, visualizado com uma objetiva de 10×. (*Cortesia de G. Norsworthy.*)

# Queiletielose ("caspa que anda")

## Características

A queiletielose é uma doença de pele ocasionada por ácaros do gênero *Cheyletiella*, que vivem no pelo e na pelagem, visitando a pele apenas para se alimentarem. Todos os estágios (larvas, ninfas e adultos) são parasitários. Em domicílios com vários animais, mais que um animal geralmente está acometido. A queiletielose é incomum em cães e gatos.

O sintoma mais comum é a escamação excessiva (*i. e.*, caspa) que dá ao pelo um aspecto de empoeirado ou farináceo, especialmente sob a linha mediadorsal das costas. O prurido pode ser de leve a grave. Erupções papulares crostosas (gatos) ou lesões semelhantes à escabiose (cães) estão presentes. Outros animais de estimação adultos (cães, gatos, coelhos) no mesmo domicílio podem ser portadores assintomáticos.

## Diagnósticos Diferenciais

Os diagnósticos diferenciais incluem outros parasitas (pediculose, escabiose, sarna demodécica, hipersensibilidade [saliva de pulga, alimento, atopia]) e outras causas de dermatite miliar em gatos.

## Diagnóstico

1. Descarte os diagnósticos diferenciais.
2. Visualização direta dos ácaros: o procedimento consiste em dividir a pelagem ao longo do dorso na região sobre o sacro, penteando as caspas sobre um papel preto e observando os ácaros se movimentando nos debris (pode ser difícil de visualizá-los).
3. Microscopia (exame parasitológico por raspado cutâneo superficial de pele, impressão com fita de acetato, pelos e escamas retirados após pentear o animal com pente apropriado para detectar pulgas): detecção de ácaros, ninfas, larvas ou ovos de *Cheyletiella* (podem ser difíceis de serem encontrados).
4. Flutuação fecal: os ácaros podem ser identificados por meio de procedimentos padrão de flutuação fecal.
5. Dermato-histopatologia (geralmente não é diagnóstica): dermatite perivascular superficial de graus variáveis, com poucos a muitos eosinófilos. Raramente, observam-se segmentos dos ácaros no estrato córneo.

## Tratamento e Prognóstico

1. Todos os animais acometidos e seus contactantes (cães, gatos, coelhos) devem ser tratados uma vez por semana, durante seis a oito semanas.
2. Geralmente, os tratamentos sistêmicos são mais efetivos que os tópicos. Tratamentos efetivos incluem:
   - Ivermectina 0,2 a 0,3 mg/kg, por via oral ou subcutânea, a cada uma a duas semanas, por quatro a seis semanas.
   - Selamectina 6 a 15 mg/kg, aplicada topicamente, com um intervalo de um mês; a eficácia é maior quando se faz o tratamento a cada duas semanas durante quatro a seis semanas.
   - Doramectina 0,2 a 0,4 mg/kg, por via subcutânea, a cada sete dias, por quatro a seis semanas.
   - Aplicação tópica de moxidectina a cada duas a quatro semanas, por duas a três aplicações. Uma aplicação mais frequente de moxidectina pode levar ao aumento dos efeitos adversos.
3. Produtos tópicos efetivos para cães incluem fipronil *spray* 6 mL/kg aplicado sobre o corpo todo com intervalo de duas semanas, por quatro a seis semanas. Outros tratamentos tópicos para cães incluem produtos que contenham polissulfato de enxofre 2% a 3%, piretrina, piretroide, carbamato ou um organofosforado. Os produtos tópicos eficazes para gatos são aqueles que contêm polissulfatos de enxofre 2% a 3% ou uma solução de piretrina 0,2% diluída em água.
4. O ambiente deve ser limpo e tratado com inseticida contra pulgas.
5. O prognóstico é bom. Os ácaros de *Cheyletiella* são altamente contagiosos para gatos, cães, coelhos e humanos.

**Nota do Autor**

Infecções por *Cheyletiella* ocorrem comumente em certas regiões e podem variar em sua frequência de um ano para outro.

A *Cheyletiella* pode ser difícil de ser encontrada em alguns cães e gatos.

## Queiletielose – *continuação*

**FIGURA 5-53 Queiletielose.** Uma pelagem descuidada de um gato adulto.

**FIGURA 5-54 Queiletielose.** Uma imagem aproximada do gato da Figura 5-53. Eritema e escamação difusa estão aparentes em um exame mais aproximado.

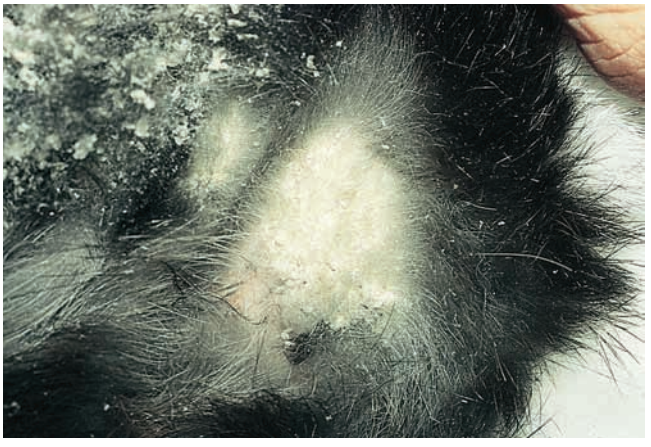

**FIGURA 5-55 Queiletielose.** Alopecia com escamas e crostas.

**FIGURA 5-56 Queiletielose.** Imagem de um ácaro *Cheyletiella* de um exame parasitológico por raspado cutâneo visualizado com uma objetiva de 10×. Observe a peça bucal em forma de gancho usada para perfurar a pele.

# Ácaros de Orelha/Sarna Otodécica (*Otodectes cynotis*)

## Características

Esta é uma doença causada pela infestação com *Otodectes cynotis*, um ácaro psoróptico que vive na superfície da pele e nos condutos auditivos. Comumente, ocorre em cães e gatos, com alta incidência observada em filhotes. Gatos adultos normalmente são portadores assintomáticos.

Um acúmulo de leve a acentuado de exsudato crostoso ou seroso de coloração marrom-escura a negra costuma ser observado nos condutos auditivos. A secreção ótica torna-se purulenta se uma otite bacteriana secundária se desenvolver. As orelhas apresentam-se, em geral, intensamente pruriginosas e lesões por arranhadura resultam em alopecia secundária e escoriações nas orelhas e na cabeça. O chacoalhar da cabeça pode resultar em um hematoma aural (otohematoma). Ocasionalmente, ácaros ectópicos podem causar uma erupção cutânea crostosa, papular e pruriginosa, especialmente no pescoço, no quadril ou na cauda (acaríase otodécica).

## Diagnósticos Diferenciais

Os diagnósticos diferenciais incluem outras causas de otite externa.

## Diagnóstico

1. Otoscopia: visualização direta dos ácaros (pontos brancos que se movimentam).
2. Reflexo otopodal positivo (gatos): o gato fará reflexo de coçar com o membro pélvico ipsilateral quando o conduto auditivo for manipulado com um cotonete.
3. Microscopia (zaragatoa do conduto auditivo, exames parasitológicos por raspados cutâneos superficiais de pele): detecção de ácaros, ninfas, larvas ou ovos de *O. cynotis*.

## Tratamento e Prognóstico

1. O conduto auditivo do animal acometido deve ser limpo para remover acúmulos de debris.
2. Animais acometidos e todos os seus contactantes (cães e gatos) devem ser tratados.
3. O tratamento tradicional consiste em instilar uma preparação ótica parasiticida, na dosagem, frequência e duração de acordo com as instruções dos fabricantes.
4. Outros tratamentos óticos efetivos contra *Otodectes cynotis* incluem:
   - Milbemicina solução, instilada em cada orelha, por uma vez, é segura e efetiva.
   - Ivermectina solução tópica, instilada em cada orelha, por uma vez, é segura e efetiva.
   - Numerosos tratamentos adicionais estão disponíveis.
5. Tratamentos sistêmicos efetivos incluem:
   - Selamectina 6 a 12 mg/kg aplicada topicamente, uma ou duas vezes com intervalo de um mês para gatos e duas vezes com intervalo de um mês para cães. A efetividade do tratamento pode ser aumentada se a selamectina for administrada a cada duas semanas, por pelo menos quatro vezes.
   - Ivermectina 0,3 mg/kg, por via oral, a cada sete dias, por três a quatro tratamentos, ou 0,3 mg/kg, por via subcutânea, a cada 10 a 14 dias, por três tratamentos.
6. Produtos óticos multimodais também podem ser benéficos e eliminar a infecção. Os tratamentos multimodais efetivos são os seguintes:
   - Associação de Neomicina-tiabendazol-dexametasona (Tresaderme) 0,125 a 0,25 mL, em cada orelha, a cada 12 horas, por duas a três semanas.
   - Associação de Gentamicina-clotrimazol-betametasona 0,25 a 0,5 mL, em cada orelha, a cada 12 horas, por duas a três semanas.
   - Associação de Gentamicina-clotrimazol-mometasona (Mometomax) 0,25 a 0,5 mL, em cada orelha, a cada 12 horas, por duas a três semanas.
   - Solução de fipronil a 10%, duas gotas em cada orelha, uma ou duas vezes, com intervalo de duas a quatro semanas.
7. Quando os tratamentos óticos forem utilizados, devem ser combinados com um acaricida apropriado para eliminar qualquer ácaro ectópico em todo o corpo. Para o tratamento de todo o corpo um *spray*, talco ou solução de piretrina deve ser utilizado uma vez por semana, por quatro semanas. Fipronil *spray* ou *spot-on* pode ser usado de duas a três vezes com duas semanas de intervalo.
8. O prognóstico é bom. Entretanto, ácaros de orelha são altamente contagiosos a outros cães e gatos.

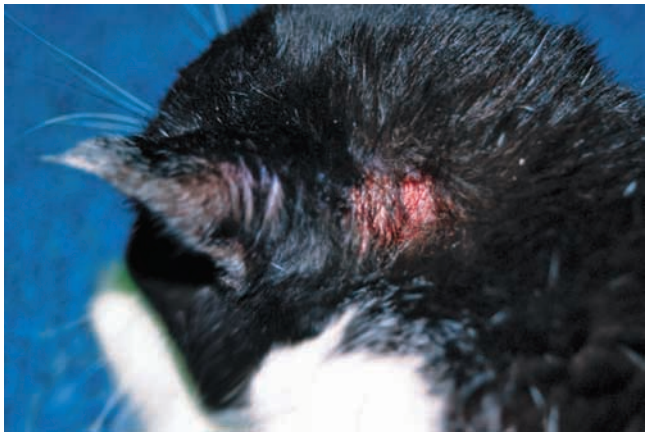

**FIGURA 5-57 Ácaros de Orelha.** Dermatite eritematosa alopécica causada por escoriações associada à otite externa no gato.

## Ácaros de Orelha/Sarna Otodécica – *continuação*

**FIGURA 5-58 Ácaros de Orelha.** O mesmo gato da Figura 5-57. O conduto auditivo apresenta um exsudato escuro, típico de *Otodectes*.

**FIGURA 5-59 Ácaros de Orelha.** Lesões erosivas, crostosas e graves na orelha de um gato causadas por prurido intenso associado a uma infecção auricular por ácaro.

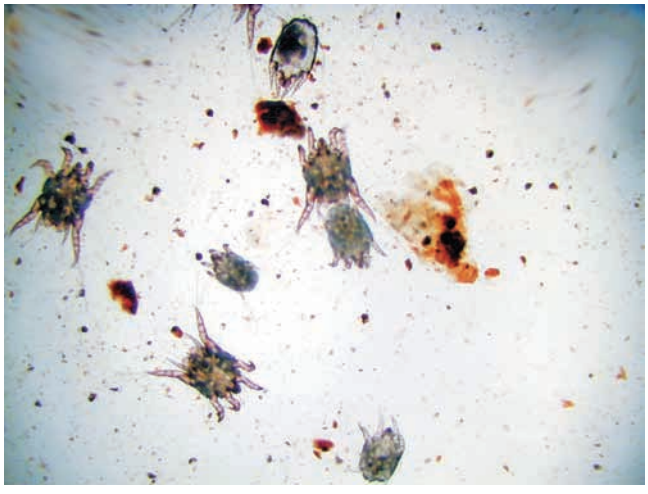

**FIGURA 5-60 Ácaros de Orelha.** Imagem microscópica de *Otodectes cynotis*, visualizados com uma objetiva de 4×.

**FIGURA 5-61 Ácaros de Orelha.** Imagem microscópica de *Otodectes cynotis*, visualizados com uma objetiva de 40×.

# Trombiculíase (ácaros de colheita) e Estraelensiose

## Características

Adultos e ninfas do gênero *Neotrombicula (harvest mites)* e *Eutrombicula* (chiggers) são encontrados em todo o mundo em regiões que variam de semidesérticas a pantanosas. Esses podem ser encontrados em vida livre ou parasitando plantas ou outros artrópodes. No seu estágio larval, alimentam-se sobre os hospedeiros vertebrados, os quais geralmente são animais selvagens, embora animais domésticos de produção, de companhia e pessoas podem, acidentalmente, ser infestados. As larvas saem dos ovos que foram postos no solo e se espalham pela vegetação para aderirem às aves e mamíferos que passam por ela. A doença cutânea que eles causam é sazonal (verão-outono) em climas temperados e anual em regiões quentes. Trombiculíase é rara a incomum em cães e gatos.

### Ácaros de Colheita

Tipicamente, costumam manifestar-se como vesículas, pápulas e pústulas intensamente pruriginosas que se desenvolvem na pele que entra em contato com o solo (p. ex., membros, patas, cabeça, orelhas, ventre). As larvas podem estar visíveis como pequenos pontos vermelhos, laranjas ou amarelos brilhantes agrupados nas pápulas. Ocasionalmente, as lesões não são pruriginosas. Escamação, crostas, escoriações e alopecia são manifestações secundárias que podem estar presentes devido à arranhadura.

## Diagnósticos Diferenciais

Os diagnósticos diferenciais incluem piodermite superficial, outros ectoparasitas (por exemplo, mordidas/picada de insetos, escabiose, sarna demodécica, *Pelodera*, dermatite por ancilóstomo) e dermatite de contato.

## Diagnóstico

1. Microscopia (exames parasitológicos por raspado cutâneo): para ácaros de colheita, larvas ovoides trombiculidas (aproximadamente, 0,6 mm de comprimento) de coloração laranja brilhante intensa são observadas, porém algumas vezes apenas fragmentos do aparelho bucal (estilostomas) estão presentes (o restante do carrapato foi removido pelo ato de coçar do animal). Nos casos de estraelensiose, os exames parasitológicos por raspado cutâneo geralmente são negativos.
2. Dermato-histopatologia: para ácaros de colheita, geralmente a histopatologia não é diagnóstica, observa-se dermatite perivascular superficial que contém numerosos eosinófilos. Ocasionalmente, estilostomas do ácaro podem ser observados.

## Tratamento e Prognóstico

1. Os animais de companhia devem ser mantidos longe das áreas conhecidas por abrigarem um grande número de ácaros.
2. Para ácaros de colheita, o animal acometido deve ser tratado com uma a duas aplicações de solução, *spot-on*, *spray* parasiticida ou preparação ótica, com um intervalo de uma a duas semanas. Estudos recentes sugerem que fipronil *spray* 0,25% (cães e gatos) ou uma combinação de *spray* ou *spot-on* de permetrina-piriproxifen (apenas em cães) é especialmente efetiva quando utilizada de acordo com as instruções do fabricante. Em cães, aplicações tópicas de fipronil 0,25% *spray* 6 mL/kg, administrados a cada duas a quatro semanas, também podem ser efetivas na prevenção de reinfestações.
3. Antibióticos sistêmicos apropriados devem ser administrados durante duas a quatro semanas caso piodermite secundária esteja presente.
4. O prognóstico é bom para ácaros de colheita. Os ácaros de colheita não são contagiosos entre animais ou de animais para humanos, porém áreas infestadas constituem uma fonte potencial de infestação para outros cães, gatos e humanos.

**FIGURA 5-62 Trombiculíase.** Dermatite papular alopécica ao redor do olho. Ácaros pequenos de coloração laranja são pouco visíveis.

**FIGURA 5-63 Trombiculíase.** O mesmo cão da Figura 5-62. Dermatite papular alopécica na ponte nasal. Os pontilhados laranja são os ácaros.

CAPÍTULO | 6

# Dermatopatias Virais, Riquetsiais e Protozoárias

- Cinomose Canina
- Papilomas
- Vírus da Rinotraqueíte Felina (herpes-vírus-1 felino)
- Infecção por Calicivírus Felino
- Poxivirose Felina (varíola felina)
- Febre Maculosa
- Erliquiose Canina
- Leishmaniose

## Cinomose Canina

### Características

A cinomose é causada por um morbilivírus que está relacionado a viroses como sarampo e peste bovina. É uma virose comum em cães, com sua incidência bastante elevada em filhotes jovens não vacinados.

Alguns cães acometidos desenvolvem hiperqueratose de moderada a grave no focinho e nos coxins (doença do coxim duro). Os sintomas mais comuns incluem uma dermatite pustular que se assemelha ao impetigo, depressão, anorexia, febre, secreção oculonasal bilateral serosa a mucopurulenta, conjuntivite, tosse, dispneia, diarreia e sinais neurológicos.

### Diagnósticos Diferenciais

Os diagnósticos diferenciais incluem outras causas de hiperqueratose nasodigital, como hiperqueratose familiar dos coxins, paraqueratose nasal hereditária dos Labradores retrievers, dermatopatias autoimunes, dermatose responsiva ao zinco, síndrome hepatocutânea, hipotireoidismo e hiperqueratose nasodigital idiopática. Um diagnóstico diferencial adicional inclui outras causas de dermatite pustular, como impetigo, piodermite superficial, sarna demodécica e celulite juvenil.

### Diagnóstico

1. Excluir outros diagnósticos diferenciais.
2. Imunocitologia ou reação em cadeia pela polimerase (PCR) de amostras de sangue, secreção nasal ou ocular, saliva, esfregaços conjuntivais, líquido cerebroespinhal (LCE): detecção do antígeno do vírus da cinomose.
3. Dermato-histopatologia (coxins acometidos): as alterações não específicas incluem hiperqueratose ortoqueratótica, acantose irregular espessada e em dente de serra, e dermatite mononuclear leve perivascular e perianexa. Corpúsculos de inclusões virais eosinofílicos intracitoplasmáticos e degeneração balonizante podem não ser observados.
4. Imuno-histoquímica (coxins, plano nasal, pele e pelos da região dorsal do pescoço): detecção do antígeno do vírus da cinomose.

### Tratamento e Prognóstico

1. Nenhum tratamento antiviral específico está disponível.
2. Deve-se realizar tratamento de suporte. Antibióticos de largo espectro por via oral ou parenteral devem ser administrados para prevenir as infecções secundárias.
3. O prognóstico é ruim para cães com hiperqueratose nasodigital. A cinomose canina é contagiosa para outros cães, porém não para gatos e/ou humanos.

## Cinomose Canina – *continuação*

**FIGURA 6-1 Cinomose Canina.** Um filhote com secreção ocular leve.

**FIGURA 6-2 Cinomose Canina.** O mesmo filhote observado na Figura 6-1. Hiperqueratose e crostas nos coxins característicos da infecção pelo vírus da cinomose.

# Papilomas

## Características

O papilomavírus canino é caracterizado por induzir tumores benignos em virtude da infecção de células epiteliais por DNA de papilomavírus espécie-específicos. Oncogenes virais induzem o crescimento e a divisão das células epiteliais do hospedeiro e causam instabilidade cromossomal e mutações. Os papilomavírus são transmitidos pelo contato direto e indireto, com um período de incubação de um a dois meses. Papilomas caninos podem persistir por um período de quatro a seis meses na boca e de seis a 12 meses na pele antes de ocorrer a regressão. A imunidade celular é a chave para a regressão do papiloma; condições imunossupressoras (incluindo o vírus da imunodeficiência felina [FIV]) e medicamentos imunossupressores podem exacerbar e prolongar a infecção.

Pelo menos cinco tipos de papilomavírus canino e até oito tipos de papilomavírus felino foram identificados; cada um apresenta manifestações clínicas distintas ou diferentes locais de infecção.

### Papilomatose Oral Canina

Cães jovens são mais comumente acometidos. A papilomatose oral canina é uma infecção geralmente autolimitante da cavidade oral e dos lábios; ocasionalmente infecta o nariz, a conjuntiva e as regiões cutâneas cobertas de pelos. As lesões se iniciam como pápulas brancas e placas múltiplas e lisas que progridem para lesões verrucosas semelhantes a uma couve-flor. Normalmente as lesões regridem dentro de três meses.

### Papilomas Cutâneos (Exofíticos) Caninos

Esses papilomas são mais comuns em cães idosos. Cães das raças Cocker Spaniel e Karry Blue Terrier podem ser mais predispostos. As lesões acometem principalmente a cabeça, as pálpebras e as extremidades das patas. As lesões são massas de únicas a múltiplas, variavelmente com coloração da pele a pigmentadas, pedunculadas, alopécicas, lisas a folhosas, que geralmente medem menos que 0,5 cm de diâmetro.

***Papilomas Cutâneos Invertidos*** Esses papilomas são mais comuns em cães jovens. Manifestam-se como uma doença autolimitante, com lesões mais comumente encontradas na região ventral do abdome e área inguinal. As lesões são massas únicas a múltiplas que medem de 1 a 2 cm de diâmetro, de formas redondas, em alto relevo e centralmente marcadas por pontos de depressões que dão aspecto semelhante ao umbigo.

### Placas Múltiplas Pigmentadas

Geralmente ocorrem em cães da raça Schnauzers miniatura e Pugs, de faixa etária adulta jovem. Possivelmente são hereditárias como uma característica autossômica dominante. Essas placas se manifestam como lesões não regressivas que ocorrem na região ventral e medial das coxas. As lesões se iniciam como máculas e placas pigmentadas que progridem para massas escamosas e hiperqueratóticas achatadas. Algumas lesões podem sofrer transformação maligna em carcinomas de células escamosas.

### Papiloma Genital Canino

Esta infecção por papilomavírus é uma forma venérea rara e incompletamente descrita. As lesões apresentam-se como placas papilomatosas em alto relevo sobre a mucosa peniana ou vaginal.

### Papiloma de Coxins Canino

Esta é uma doença raramente descrita de cães adultos, a qual não foi consistentemente comprovada de apresentar uma causa viral. (Entretanto, o autor tratou dois casos de papiloma de coxins canino, em ambos houve resposta à terapia imunomodulatória com interferon, e em um dos casos foi demonstrado o antígeno do papilomavírus por meio da imuno-histoquímica.) As lesões são massas firmes hiperqueratóticas em múltiplos coxins. Lesões interdigitais foram descritas em cães da raça Greyhounds. Claudicação e infecção bacteriana secundária podem ocorrer.

### Papiloma Oral Felino

Esta infecção causa massas múltiplas em alto relevo, ovais, com superfície achatada de 4 a 8 mm localizadas na cavidade oral, especialmente na face ventral da língua.

### Papiloma Viral Múltiplo Felino

Gatos acometidos apresentam idade mediana ou são idosos. As lesões ocorrem nas regiões de pele recobertas de pelos da cabeça, pescoço, face dorsal do tórax, região ventral do abdome e face proximal dos membros. As lesões constituem-se de massas múltiplas e de tamanho variável (3 mm a 3 cm) que progridem de máculas pigmentadas a placas hiperqueratóticas. A doença pode progredir para o carcinoma multicêntrico felino de células escamosas (doença de Bowen).

### Papiloma Cutâneo Solitário Felino

Esta é uma lesão rara que não apresenta causa viral comprovada. As lesões ocorrem em gatos adultos e não apresentam local de predileção. Clinicamente, as lesões apresentam-se como massas pequenas (< 0,5 cm) hiperqueratóticas e pedunculadas.

## Diagnóstico

1. Dermato-histopatologia: hiperplasia epidérmica e papilomatose com células epidérmicas com degeneração balonizante, corpúsculos intranucleares variavelmente presentes e grânulos querato-hialinos proeminentes.
2. O antígeno do papilomavírus pode ser detectado por meio de imuno-histoquímica ou PCR.

**Papilomas** – ***continuação***

## Tratamento e Prognóstico

1. A maioria das infecções por papilomavírus regride espontaneamente após o desenvolvimento da resposta imunomediada por células pelo hospedeiro.
2. O procedimento cirúrgico pode ser curativo nos casos de lesões solitárias e persistentes, porém deve-se ter cuidado na manipulação tecidual para evitar a disseminação de partículas virais no local cirúrgico.
3. Ablação por crioterapia e laser é muitas vezes efetiva, porém podem ser necessários repetidos procedimentos.
4. Azitromicina, 5 a 10 mg/kg, por via oral, a cada 12 a 48 horas para cães e gatos, tem demonstrado sucesso variável e efeitos adversos mínimos.
5. Interferon 1,5 a 2 milhões de unidades/$m^2$, por via subcutânea, três vezes por semana, durante quatro a oito semanas (nas duas primeiras semanas inicia-se a cura clínica), foi utilizado em casos de papiloma viral cutâneo ou oral em cães e gatos, com sucesso não comprovado.
6. De forma não comprovada, a aplicação tópica de imiquimod 5% creme, a cada 24 a 48 horas, até a regressão da lesão, foi utilizada com sucesso em casos de papiloma cutâneo canino e da doença felina de Bowen. Um colar elizabetano deve ser colocado no animal para prevenir a lambedura e a consequente ingestão da medicação.
7. Vacinas autógenas e agentes imunomoduladores (p. ex., levamisol, tiabendazol) apresentam eficácia não documentada.
8. Uma nova vacina recombinante de papilomavírus canino oral (COPV, do inglês *Canine Oral Pappillomavirus Vaccine*) produzida pela Georgetown University Medical Center apresentou resultados promissores no tratamento de papiloma oral canino refratário. A vacina consiste na proteína L1, a principal proteína de capsídeo encontrada no COPV. Em um único relato de caso, seis doses de vacina foram administradas na região interescapular. As primeiras três doses foram administradas a cada duas semanas e as últimas, mensalmente. Os papilomas orais regrediram completamente quando da última administração, com nenhuma recorrência após 60 meses do término do tratamento.
9. Retinoides orais* (*i. e.*, acitretina, 0,5 a 1 mg/kg, por via oral, a cada 24 horas) foram descritos como benéficos em casos de papiloma invertido canino e placas pigmentadas caninas.
10. Antimetabólitos podem ser utilizados para inibir a síntese e proliferação de DNA. A aplicação tópica de 5-fluorouracil (5-FU) em solução a 0,5%, a cada 24 horas, durante cinco dias, e então a cada sete dias, durante quatro a seis semanas para os casos de doença cutânea (apenas em cães). Deve-se colocar um colar elizabetano no cão para prevenir a ingestão de medicamento, e o proprietário deve usar luvas de látex para a administração. Dermatite por contato ou toxicidade sistêmica são possíveis.
11. Geralmente o prognóstico é bom à medida que a maioria dos casos vai regredindo espontaneamente. A transformação maligna em carcinoma de células escamosas é possível nos casos de placas pigmentadas canina e papiloma viral múltiplo felino e em raros casos de papilomas oral e corneal.

*Nota da Revisão Científica: A prescrição por médicos veterinários de retinoides sintéticos orais é proibida em nosso país, não sendo, portanto, uma opção terapêutica.

**FIGURA 6-3 Papilomavírus Canino.** Papilomas orais múltiplos em um cão da raça Weimaraner, de sete meses de idade.

**FIGURA 6-4 Papilomavírus.** Múltiplos papilomas nos lábios de um cão jovem.

**FIGURA 6-5 Papilomavírus.** Cornos cutâneos que emergem de papilomas no abdome de um cão de seis meses de idade.

**FIGURA 6-6 Papilomavírus.** Uma grande placa papilomatosa na região lateral do tórax de um cão adulto da raça Pastor Alemão.

**FIGURA 6-7 Papilomavírus.** Múltiplos papilomas formam uma placa na orelha deste gato. (*Cortesia de A. Yu.*)

**FIGURA 6-8 Papilomavírus.** Uma visualização mais aproximada da Figura 6-7. A superfície em alto relevo da placa papilomatosa torna-se agora de mais fácil observação. (*Cortesia de A. Yu.*)

CAPÍTULO | 7

# Distúrbios de Hipersensibilidade

- Atopia Canina (ambiental, alergias a pólen)
- Hipersensibilidade Alimentar Canina
- Dermatite Acral por Lambedura (granuloma por lambedura)
- Dermatite Alérgica a Saliva de Pulga (hipersensibilidade a saliva de pulga)
- Atopia Felina
- Hipersensibilidade Alimentar Felina
- Hipersensibilidade a Picada de Mosquito
- Placa Eosinofílica Felina
- Granuloma Eosinofílico Felino (granuloma linear)
- Úlcera Indolente (úlcera roedora, úlcera eosinofílica)
- Pododermatite Plasmocítica Felina
- Dermatose Ulcerativa Idiopática Felina
- Urticária e Angioedema
- Furunculose Eosinofílica Canina da Face
- Dermatite de Contato (dermatite alérgica de contato)

## Atopia Canina (ambiental, alergias a pólen)

### Características

A atopia canina é uma reação de hipersensibilidade a antígenos ambientais (alérgenos) inalados (possivelmente uma teoria antiga) ou absorvidos de forma cutânea em indivíduos com predisposição genética. É comum em cães, com idade de início do processo entre seis meses e seis anos. No entanto, na maior parte dos cães atópicos, os sintomas aparecem pela primeira vez entre um e três anos de idade.

Os sintomas começam como um eritema cutâneo e prurido (lambedura, mastigação, arranhadura, fricção), que pode ser sazonal ou não sazonal, dependendo do alérgeno envolvido. A distribuição do prurido geralmente acomete as patas, os flancos, a virilha, as axilas, a face e as orelhas. O autotraumatismo geralmente resulta de lesões cutâneas secundárias, incluindo coloração por saliva, alopecia, escoriações, escamas, crostas, hiperpigmentação e liquenificação. Piodermites secundárias, dermatite por *Malassezia* e otite externa são comuns. É possível observar dermatite acral por lambedura, dermatite piotraumática recorrente, conjuntivite, hiperidrose (sudorese) e, raramente, bronquite ou rinite alérgica.

### Diagnósticos Diferenciais

Os diagnósticos diferenciais incluem alergia alimentar, sarnas, dermatite por *Malassezia* e piodermite bacteriana, bem como outras hipersensibilidades (saliva de pulga, contato), parasitas (queiletiose, pediculose) e foliculite (dermatófitos, *Demodex*).

### Diagnóstico

1. O principal e característico sintoma da atopia é a lambedura sazonal das patas. Se os alérgenos que causam a alergia estiverem presentes o ano todo (ácaros de poeira doméstica), a lambedura da pata pode ser não sazonal.
2. Teste de alergia (intradérmico, sorológico): o teste de alergia pode ser altamente variável, dependendo do método utilizado. Observam-se reações positivas a gramíneas, ervas daninhas, árvores, mofo, insetos, pelo ou alérgenos de ambiente interno. Podem ocorrer reações falso-negativas e falso-positivas.
3. Dermato-histopatologia (não diagnóstica): a dermatite perivascular superficial pode ser espongiótica ou hiperplásica. As células inflamatórias predominantes são

## Atopia Canina – *continuação*

linfócitos e histiócitos. Eosinófilos são incomuns. A presença de neutrófilos ou de plasmócitos sugere infecção secundária.

## Tratamento e Prognóstico

1. Prevenção da infecção: toda piodermite secundária, otite externa e dermatite por *Malassezia* devem ser tratadas com terapias adequadas. O controle e a prevenção da infecção secundária são um componente essencial do manejo de cães atópicos. Os banhos a cada três a sete dias e o tratamento das orelhas após cada banho auxiliam na eliminação de pólens e desinfetam a pele e os canais auriculares, o que impede a recidiva de infecções secundárias.
2. Terapia sintomática (controle da coceira):
   a. Um programa integrado de controle de pulgas deve ser instituído para impedir que picadas de pulgas agravem o prurido.
   b. A terapia tópica com xampus antimicrobianos e condicionadores antipruriginosos e com *sprays* (p. ex., aqueles que contêm aveia, pramoxina, anti-histamínicos ou glicocorticoides) aplicados a cada dois a sete dias, ou quando for necessário, podem auxiliar na redução dos sintomas clínicos.
   c. A terapia com anti-histamínicos sistêmicos reduz os sintomas clínicos em muitos casos (Tabela 7-1). Os anti-histamínicos podem ser usados isoladamente ou em combinação com glicocorticoides ou ácidos graxos essenciais para um efeito sinérgico. Pode ser necessário fazer testes terapêuticos de uma a duas semanas de duração com diferentes anti-histamínicos para se determinar qual é o mais eficaz.
   d. A suplementação oral com ácidos graxos essenciais (180 mg de ácido eicosapentaenoico [EPA]/4,5 kg) auxilia no controle do prurido em 20% a 50% dos casos, mas podem ser necessárias oito a 12 semanas de terapia até que se observe efeitos benéficos. Além disso, frequentemente se observa um efeito sinergético quando os suplementos de ácidos graxos essenciais são fornecidos em combinação à terapia com glicocorticoides ou anti-histamínicos.
   e. Dextrometorfano, um antagonista opioide, pode ser um complemento útil no manejo dos comportamentos de lambedura, mastigação e mordeduras relacionados a dermatite alérgica canina. Dextrometorfano, por via oral, na dose de 2mg/kg, deve ser administrado a cada 12 horas. Observa-se efeito benéfico em duas semanas.
   f. A terapia com glicocorticoides sistêmicos geralmente é efetiva (75%) no controle do prurido, mas quase sempre produz efeitos adversos que variam de leves (poliúria [PU]/polidipsia [PD]) a graves (disfunção imunológica, sarna demodécica e calcinose cutânea). Torna-se uma opção terapêutica quando a alergia sazonal for muito curta, mas pode resultar em efeitos adversos inaceitáveis, especialmente se for utilizada por um longo período.
      - Esteroides injetáveis potentes, de ação prolongada, são contraindicados para o tratamento de alergias devido aos seus efeitos benéficos anti-inflamatórios comparativamente curtos (três semanas) em relação aos seus efeitos metabólicos e imunossupressores prolongados (seis a 10 semanas).
      - Esteroides injetáveis de ação curta (0,5 a 1 mg/kg de fosfato sódico de dexametasona ou 0,1 a 1 mg/kg de acetato de prednisolona) são eficazes ao produzirem alívio e podem durar de duas a três semanas se não houver infecção secundária. Essa opção de tratamento permite que o clínico controle e monitore mais de perto o uso de esteroides pelo paciente em comparação aos tratamentos orais administrados pelo próprietário.
      - Temaril-P (uma combinação de trimeprazina e prednisolona) é um fármaco incomparável que proporciona efeitos antipruriginosos significativos com uma dose relativamente baixa de prednisolona. Deve-se administrar um tablete para cada 10 a 20 kg a cada 24 a 48 horas. A dose deve ser reduzida para o mais baixo possível em termos de dose e de frequência.
      - Prednisona 0,25 a 1 mg/kg, por via oral, de (ou metilprednisolona 0,2 a 0,8 mg/kg) devem ser administrados a cada 24 a 48 horas por três a sete dias. A dose deve ser reduzida para o mais baixo possível em termos de dose e de frequência.
      - Todos os cães tratados com esteroides por período prolongado (mais de três meses) devem ser monitorados frequentemente em relação à doença hepática e infecções do trato urinário (ITU).
3. Tratamento da alergia (imunomodulação)
   a. A exposição aos alérgenos indutores deve ser reduzida; se possível, devem ser removido do ambiente.

**TABELA 7-1 Terapia Anti-histamínica em Cães***

| Anti-histamínico | Dose |
|---|---|
| Clorfeniramina | 0,2 a 0,3 mg/kg, por via oral, a cada 8 a 12 horas |
| **Difenidramina** | 1 a 4 mg/kg, por via oral, a cada 8 horas |
| Hidroxizina | 3 a 7 mg/kg, por via oral, a cada 8 horas |
| **Amitriptilina** | 1 a 2 mg/kg, por via oral, a cada 12 horas |
| Ciproheptadina | 0,1 a 2 mg/kg, por via oral, a cada 8 a 12 horas |
| Trimeprazina | 0,5 a 5 mg/kg, por via oral, a cada 8 a 12 horas |
| Bronfeniramina | 0,5 a 2 mg/kg, por via oral, a cada 12 horas |
| **Clemastina** | 0,05 a 1,5 mg/kg, por via oral, a cada 12 horas |
| Terfenadina | 0,25 a 1,5 mg/kg, por via oral, a cada 12 a 24 horas |
| Astemizol | 1 mg/kg, por via oral, a cada 12 a 24 horas |
| Prometazina | 1 a 2,5 mg/kg, por via oral, a cada 12 horas |
| Loratadina | 0,5 mg/kg, por via oral, a cada 24 horas |
| Cetirizina | 0,5 a 1 mg/kg, por via oral, a cada 24 horas |
| Doxepina | 0,5 a 1 mg/kg, por via oral, a cada 8 a 12 horas |
| Dimenidrinato | 8 mg/kg, por via oral, a cada 8 horas |
| Tripelenamina | 1 mg/kg, por via oral, a cada 12 horas |
| Clomipramina | 1 a 3 mg/kg, por via oral, a cada 24 horas |

***Os anti-histamínicos em negrito são os preferidos do autor.***

Os filtros de ar particulado de alta eficiência (HEPA) ou de carvão devem ser utilizados com o propósito de se reduzir pólens, mofo e pó do ambiente doméstico. Para cães sensíveis a ácaros de poeira doméstica, os tratamentos domésticos com o acaricida benzoato de benzila em carpetes, colchões e estofados uma vez por mês, por aproximadamente três meses e, a partir de então, a cada três meses, podem eliminar efetivamente os ácaros do ambiente. As camas caninas velhas devem ser descartadas, uma vez que elas acumulam antígenos de ácaros de poeira doméstica. A desumidificação da casa para algo abaixo de 40% de umidade relativa do ar reduz a carga de antígenos provenientes de ácaros, mofo e pulgas. Para que essa condição seja alcançada, é preciso utilizar os desumidificadores de alta eficiência, que são capazes de puxar muitos litros de água do ar por dia.

**b.** A ciclosporina (Atopica) auxilia no prurido em 75% dos cães atópicos. A dose de 5 mg/kg, por via oral, deve ser administrada a cada 24 horas até que se observem efeitos benéficos (aproximadamente de quatro a seis semanas). A partir de então, a frequência da dose deve ser reduzida para cada 48 a 72 horas. Para o controle de longo prazo, aproximadamente 25% dos animais requerem doses diárias, 50% podem ser controlados com doses administradas em dias alternados e aproximadamente 25% podem ser controlados com doses fornecidas duas vezes por semana. Os glicocorticoides podem ser inicialmente usados para acelerar a resposta. De acordo com o autor, não foi observado nenhum aumento estatisticamente significativo do risco de tumor ou de infecção grave resultante dos efeitos imunológicos da ciclosporina.

**c.** Imunoterapia (vacina para alergia): 60% a 75% dos cães atópicos exibe de boa (ainda requerendo alguma terapia clínica) a excelente (não sendo preciso nenhuma terapia clínica) resposta. Geralmente, a melhora clínica é observada no período de três a cinco meses após o início da imunoterapia, mas em alguns cães isso pode levar mais de um ano.

**4.** O prognóstico é bom, embora que para um controle efetivo na maior parte dos cães a terapia seja necessária por toda a vida. Recidivas (surtos pruriginosos com ou sem infecções secundárias) são comuns, e é necessário o ajuste periódico do tratamento individualizado para se alcançar as necessidades do paciente. Nos cães que se tornam mal controlados, deve-se afastar infecção secundária (por exemplo, causadas por bactérias ou por *Malassezia*); sarna sarcóptica; sarna demodécica; e hipersensibilidade concomitante, seja alimentar, saliva de pulga ou recentemente adquirida a alérgenos ambientais adicionais. Como existe um forte componente genético, o acasalamento de qualquer cão macho ou fêmea com sinais clínicos de dermatite atópica deve ser desencorajado.

**Nota do Autor**

Nossa profissão se destacou ao reduzir o uso de esteroides para artrite; no entanto, falhamos ao fazer empreendimentos similares para o tratamento de doença alérgica, incluindo atopia. Como as duas doenças possuem muitas semelhanças, inclusive cronicidade e opções terapêuticas multimodais, nosso objetivo deve ser minimizar o uso de esteroides na doença alérgica recorrendo à utilização de opções de tratamento alternativas e seguras. Para se obter a melhor medicação, a frequência do uso do esteroide deve ser similar para pacientes com artrite e para os que apresentam alergia.

O uso de esteroides injetáveis de ação prolongada deve ser interrompido devido ao seu profundo impacto sobre o metabolismo e sobre o sistema imunológico, assim como a crescente preocupação acerca da responsabilidade legal para o médico.

**Nota do Autor**

As únicas opções reais de uso crônico para o tratamento da resposta imunoalérgica a alérgenos ambientais são evitar o alérgeno em questão, vacina para alergia e ciclosporina (Atopica). Com base nos dados demográficos de clínica geral, cada veterinário de pequenos animais em tempo integral deve ter aproximadamente 20 a 30 pacientes que não conseguem mais ser controlados com a terapia sintomática e precisam de tratamento mais agressivo (vacina para alergia ou ciclosporina).

*O texto continua na pág. 183.*

**FIGURA 7-1 Atopia Canina.** Sintomas sutis, incluindo alopecia, eritema e escoriações sobre a face, as extremidades e o flanco de um Shar pei adulto.

**FIGURA 7-2 Atopia Canina.** Alopecia com eritema e hiperpigmentação na região do ventre de um cão atópico mostra a distribuição das lesões, típica da atopia. Observe como essa distribuição é similar à apresentada em quadros de dermatite por *Malassezia*.

## Atopia Canina – *continuação*

**FIGURA 7-3 Atopia Canina.** Alopecia generalizada e hiperpigmentação em um cão Labrador com prurido severo. É possível visualizar as lesões, especialmente na face, na axila e no flanco.

**FIGURA 7-4 Atopia Canina.** Vista de perto do cão Figura 7-3. A alopecia periocular e a hiperpigmentação causadas pelo prurido facial são típicas da doença alérgica.

**FIGURA 7-5 Atopia Canina.** Alopecia periocular, eritema, hiperpigmentação e liquenificação causadas pelo prurido.

**FIGURA 7-6 Atopia Canina.** Dermatite perioral com alopecia, eritema e formação de crostas provocada por uma infecção causada por bactérias e leveduras associada a uma doença alérgica subjacente.

**FIGURA 7-7 Atopia Canina.** Pododermatite mostrando a pigmentação provocada por saliva, decorrente do ato crônico de lamber.

**FIGURA 7-8 Atopia Canina.** Pododermatite com alopecia e eritema, que afeta o tecido interdigital entre o coxim central e os dedos. A pododermatite e o prurido nas patas são alguns dos achados mais consistentes da atopia.

# Dermatite de Contato (dermatite alérgica de contato)

## Características

A dermatite de contato é uma reação que geralmente requer contato prolongado com o alérgeno que a induz. A hipersensibilidade de contato pode ser desenvolvida em reação a plantas, desodorizadores de carpete, detergentes, ceras de piso, limpadores industriais, fertilizantes, folhas, concreto, comedouros de plástico, brinquedos de morder de borracha, couro/couro cru e lã ou carpetes e tapetes sintéticos. Em cães e gatos varia de incomum a rara.

As lesões de pele leve a intensamente pruriginosas incluem eritema, máculas, pápulas, alopecia, placas, vesículas, escoriações, hiperpigmentação, liquenificação e crostas. A piodermite secundária e a dermatite por *Malassezia* podem estar presentes. Normalmente, as porções da pele de pelame fino que frequentemente entram em contato com o chão (áreas interdigitais, axilas, virilha, escroto, pontos de pressão, períneo, queixo, orelhas) são afetadas, mas o pelame pode estar envolvido no caso de alérgenos líquidos. Os lábios e o focinho são caracteristicamente acometidos se o alérgeno indutor for couro cru, um brinquedo de morder de borracha ou um comedouro de plástico.

## Diagnósticos Diferenciais

Os diagnósticos diferenciais incluem parasitas (sarna canina, sarna demodécica, *Pelodera*, dermatite por ancilóstoma), atopia, hipersensibilidade alimentar, piodermite, dermatofitose e dermatite por *Malassezia*.

## Diagnóstico

1. Outros diagnósticos diferenciais devem ser descartados.
2. Dermato-histopatologia (não diagnóstica): graus variados de dermatite perivascular. Pode haver predomínio de células mononucleares ou de neutrófilos, assim como evidência de piodermite ou de seborreia.
3. Teste alérgico: o teste do tipo intradérmico é muito difícil de ser realizado e extremamente variável nas espécies veterinárias. Uma reação epidérmica (eritema, aumento de volume, máculas ou pápulas) se desenvolve em 48 a 72 horas após a aplicação do alérgeno suspeito em um ponto da pele tricotomizada. Podem ocorrer reações falso-negativas e falso-positivas.
4. Exposição evitada/provocada: a remoção do animal de seu ambiente e sua hospitalização em uma gaiola de aço inxodável por um período três a cinco dias resulta em uma melhora clínica significativa. Os sintomas recidivam rapidamente após sua reintrodução ao ambiente regular.

## Tratamento e Prognóstico

1. O animal deve receber banhos com xampu hipoalergênico para remover os alérgenos de contato da superfície.
2. Toda piodermite secundária ou dermatite por *Malassezia* deve ser tratada com as terapias adequadas.
3. O alérgeno indutor deve ser identificado e seu contato deve ser evitado.
4. Se não for possível identificar ou evitar o alérgeno, pode ser eficaz fazer uso de barreiras mecânicas, tais como meias ou camisetas.
5. Para o controle do prurido em longo prazo, deve-se aplicar uma preparação tópica que contenha glicocorticoide

**Nota do Autor**

A dermatite de contato é muito rara e superdiagnosticada. Cães e gatos possuem pelame, o que protege suas peles das reações de contato, de uma maneira muito melhor do que é possível em humanos; no entanto, muitos proprietários são informados do conceito de alérgeno de contato e podem assumir esse diagnóstico prematuramente.

A maior parte dos pacientes diagnosticados com dermatite de contato apresenta, na verdade, atopia, alergia alimentar ou sarna com infecções secundárias, incluindo piodermite e dermatite por *Malassezia*.

**FIGURA 7-154 Dermatite de Contato.** Reação aguda de urticária no abdome de um Dachshund após a aplicação de uma compressa cirúrgica com iodo.

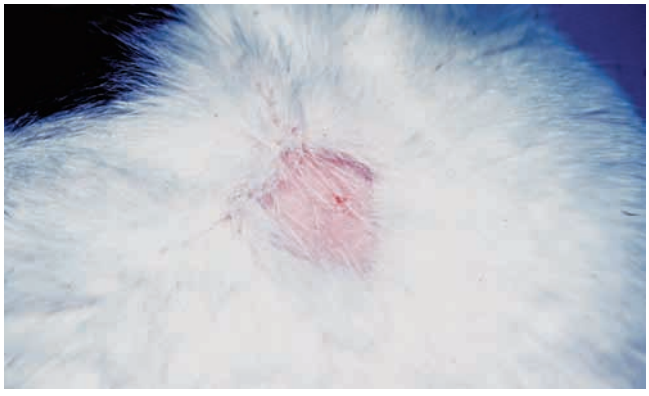

**FIGURA 7-155 Dermatite de Contato.** A figura mostra uma área localizada de alopecia causada pela aplicação de um produto *spot-on* para controle de pulgas.

## Dermatite de Contato – *continuação*

sobre a área afetada a cada 12 horas, ou 1 mg/kg (cães) ou 2 mg/kg (gatos) de prednisona, por via oral, a cada 24 horas, por cinco a 10 dias.

6. Para um controle de longo prazo (se o alérgeno não puder ser identificado ou evitado), pode ser benéfico fazer uso da terapia descrita para a atopia canina e felina.
7. Alternativamente, o tratamento de longo prazo com pentoxifilina (cães), na dose de 10 a 25 mg/kg, por via oral, a cada 12 horas, pode ser eficiente no controle do prurido.
8. O prognóstico é bom se o alérgeno indutor for identificado e evitado; e é ruim, se não puder ser identificado ou evitado.

**FIGURA 7-156 Dermatite de Contato.** A figura mostra eritema e edema localizados provocados por um medicamento tópico para otite.

**FIGURA 7-157 Dermatite de Contato.** A figura mostra uma dermatite erosiva severa no escroto de um cão.

**FIGURA 7-158 Dermatite de Contato.** A figura mostra hiperqueratose, despigmentação e edema da pata causados pelo contato com uma substância cáustica.

CAPÍTULO | 15

# Dermatologia de Aves e Animais Exóticos

CHERYL GREENACRE

PARASITÁRIA
- Acaríase
- Pediculose
- Parasitas Subcutâneos
- Miíase, Infestação por Pulgas ou Carrapatos

BACTERIANA
- Sífilis de Coelhos (*Treponema cuniculi*)
- Pododermatite Ulcerativa – coelhos (ferida dos jarretes), aves (pododermatite ulcerativa)
- Micobacteriose – aves
- Dermatite Bacteriana – aves, furões
- Sepse em Répteis *versus* Troca de Pele
- Abscesso Aural (do Ouvido) – tartarugas

VIRAL
- Doença do Bico e das Penas dos Psitacídeos – aves
- Papilomavírus – furões (artelhos), coelhos (oral, retal e facial)
- Massas Papilomatosas Cloacais e Orais – aves
- Doença do Corpúsculo de Inclusão Viral (IBD) – serpentes

FUNGÍCA
- Dermatite Fúngica (tinha) – chinchilas
- Dermatite Fúngica (*Chrysosporium spp*.) – répteis

NEOPLASIA
- Mastocitoma – furões
- Tumor do Córtex Adrenal – furões
- Fibroadenoma Mamário – ratos, camundongos
- Bolsa Gutural de Hamsters
- Tumor da Glândula Ventral de Cheiro – gerbis
- Carcinoma de Células Escamosas – aves, tartarugas
- Lipoma – aves
- Xantoma – aves
- Hipertrofia Marrom da Região das Narinas (*Cera*)– periquitos australianos

TRAUMA
- Hematoma – aves
- Necrose após Injeção de Enrofloxacina
- Ruptura de Saco Aéreo – aves
- Síndrome do Dedo Constrito – aves
- Hérnia – aves
- Prolapso da Cloaca – aves
- Trauma por Mordida – serpentes, iguanas
- Reparo de Casco – tartarugas, cágados

DOENÇAS METABÓLICAS/NUTRICIONAIS/ ENDÓCRINAS
- Deficiência de Vitamina A – aves, tartarugas
- Ovário Cístico – porquinhos-da-índia

OUTRAS DOENÇAS
- Arrancamento de Penas/Mastigação/ Automutilação – aves
- Cisto de Pena – aves
- Excesso de Queratina – pés de porquinhos-da-índia
- Lágrimas Porfirínicas – ratos
- Aplicação Incorreta de Vacina – aves
- Variedades sem Pelos
- Tatuagens – furões, coelhos, aves

# PARASITÁRIA

## Acaríase

### Características

Os ácaros mais comuns em aves e espécies exóticas de animais de estimação são geralmente espécie-específicos (Tabela 15-1). Ácaros de pelagem geralmente causam caspa e manchas de alopecia com pouco prurido associado. O ácaro de pelagem de coelho (*Cheyletiella parasitovorax*) é considerado zoonótico. Em humanos esse parasita causa uma leve hiperemia e prurido. O ácaro de orelha, *Otodectes cynotis*, é comumente encontrado em furões e pode se espalhar entre gatos e furões. Isso faz com que seja importante tratar adequadamente todos os animais de estimação da casa. A presença de secreções cerosas pretas nas orelhas de furões não implica necessariamente a infestação por ácaros de orelha. O ácaro de orelha de coelhos, *Psoroptes cuniculi*, pode causar tamanha acumulação de crostas secas que uma orelha normalmente erguida pode ser puxada pelo peso até ficar com as pontas voltadas para baixo. *Demodex spp.* é comumente encontrado em hamsters com mais de dois anos de idade concomitantemente ao hiperadrenocorticismo. Hamsters são geralmente expostos a ácaros quando jovens, mas não exibem sinais clínicos enquanto não estão imunocomprometidos. Coelhos e porquinhos-da-índia com prurido intenso devem ser inspecionados em busca de seus ácaros respectivos, porque este é o diferencial mais comum. Aves infestadas por *Knemidokoptes*, principalmente periquitos australianos e canários, geralmente apresentam ondulações do bico e da pele da face (periquitos australianos) e ondulações da pele das pernas (canários). Ácaros de serpentes podem ser encontrados em qualquer lugar de seu corpo, mas são mais tipicamente encontrados em volta dos olhos ou dentro da fenda de pele sob a mandíbula. Infestações graves podem levar as serpentes a um estado de anemia. Ouriços africanos mantidos nos Estados Unidos como animais de estimação podem apresentar infestação por ácaros *Chorioptes spp*. Estes ácaros provocam a perda de espinhos, o encrostamento e a escamação da pele.

### Diagnósticos Diferenciais

Os diagnósticos diferenciais incluem piodermite superficial, dermatofitose e trauma. Em coelhos, a sífilis de coelhos (*Treponema cuniculi*) também é considerada um diagnóstico diferencial.

### Diagnóstico

Microscopia de exames parasitológicos por raspados cutâneos (raspados profundos se houver suspeita de *Sarcoptes scabiei*) ou preparações em fita adesiva para ácaros de pelagem, apresentando o próprio parasita ou seus ovos.

**TABELA 15-1 Ácaros Comuns em Aves e Animais de Estimação Exóticos**

| Ácaro | Características |
|---|---|
| **Ácaros de Pelagem** | |
| **Camundongos** | |
| *Myobia musculi* | Encontrado sobre as áreas da cabeça, pescoço e espaldas |
| *Radfordia affinis* | |
| *Myocoptes musculinus* | Encontrado sobre todo o corpo |
| **Ratos** | |
| *Radfordia ensifera* | |
| **Coelhos** | |
| *Cheyletiella parasitovorax* | "Ácaro da caspa ambulante", zoonótico |
| *Listrophus gibbus* | |
| **Ácaros de Orelha e Ouvido** | |
| **Ratos** | |
| *Notoedres muris* | |
| **Coelhos** | |
| *Psoroptes cuniculi* | Crostas secas no canal auditivo e na orelha |
| **Furões** | |
| *Otodectes cynotis* | Secreção cerosa e escura nos ouvidos |
| **Hamsters** | |
| *Notoedres notoedres* | Encontrado nos ouvidos, nas patas e no ânus |
| **Pele** | |
| **Hamsters** | Comum como efeito secundário ao hiperadrenocorticismo |
| *Demodex criceti* | Encontrado na epiderme |
| *Demodex aurati* | Encontrado em profundidade (folículos pilosos, glândulas sebáceas) |
| **Porquinhos-da-índia** | |
| *Trixacarus caviae* | Prurido intenso: pescoço, espaldas, região inguinal |
| *Chirodiscoides caviae* | Não prurítico: região lombar, lateral dos membros pélvicos |
| **Coelhos** | |
| *Sarcoptes scabiei* | Prurido intenso, automutilação |
| **Canários e periquitos australianos** | |
| *Knemidokoptes pili* | "Ácaro das pernas e face escamosas", bico e pele com superfície irregular |
| **Serpentes** | |
| *Ophionyssus natricis* | Verificar as criptas em volta dos olhos e a fenda sob a mandíbula |
| **Ouriços** | |
| *Chorioptes spp.* | Perda dos espinhos; crostas na pele e escamação |

**Acaríase** – ***continuação***

## Tratamento e Prognóstico

Em geral, o tratamento para ácaros na maior parte das espécies consiste em ivermectina a 0,2 mg/kg, administrados por via oral e subcutânea ou, de preferência, na forma tópica, repetido por 10 a 14 dias. Existem, entretanto, algumas exceções importantes: nunca utilize ivermectina em tartarugas e cágados – isso pode causar paralisia, coma e morte como resultado da permeabilidade de sua barreira hematoencefálica; nunca injete ivermectina em aves, especialmente pássaros pequenos, dado que sua base de propilenoglicol pode causar uma reação anafilática e morte.

- Não deixe tratamentos antiácaros pendurados na lateral da gaiola, principalmente aqueles que contêm paradiclorobenzeno, já que eles não somente podem ser tóxicos às aves, como também podem não bastar para deixá-las livres de ácaros.
- A selamectina tem sido eficaz na eliminação de infestações por ácaros em coelhos, com apenas uma dose. Ao tratar coelhos para ácaros de orelha, é importante não remover as crostas, já que estas cairão sozinhas no prazo de uma semana após o tratamento, causando pouquíssimo trauma.
- Hamsters com hiperplasia adrenal concorrente podem responder a op'DDD (mitotano).
- Considerando que ácaros de serpentes se desprendem de seus hospedeiros e circulam pelo ambiente, todo e qualquer material poroso presente no recinto deve ser descartado e superfícies não porosas devem ser borrifadas com uma mistura bem agitada de ivermectina a 5 mg/L de água. A base de propilenoglicol não se mistura bem à água, por isso a importância de agitar bastante a solução.
- Consulte o *Carpenter's Exotic Animal Formulary* para maiores informações sobre drogas.

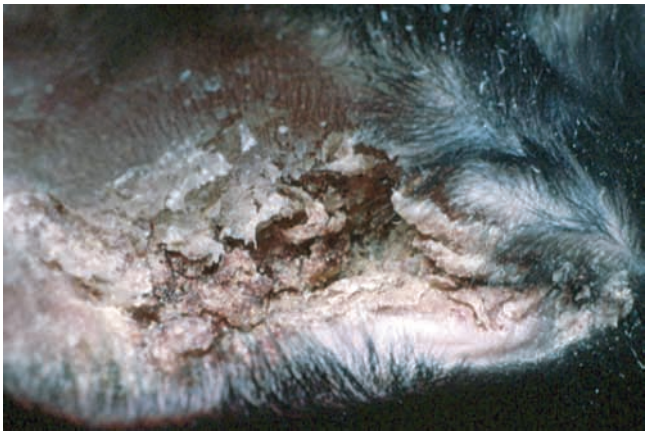

**FIGURA 15-2 Acaríase.** Coelho com um típico caso brando de ácaros de orelha causado por *Psoroptes cuniculi*.

**FIGURA 15-1 Acaríase.** Coelho com um caso sério de ácaros de orelha causado por *Psoroptes cuniculi*.



**FIGURA 15-3 Acaríase.** Coelho com escamação causada pelo ácaro *Sarcoptes spp*. Este coelho apresenta prurido intenso.

**FIGURA 15-4 Acaríase.** Cacatua com uma infestação do ácaro *Knemidokoptes pili*, conhecido como *ácaro das pernas e face escamosas* (*vista lateral*).

**FIGURA 15-5 Acaríase.** Cacatua com uma infestação do ácaro *Knemidokoptes pili*, conhecido como *ácaro das pernas e face escamosas* (*vista frontal*).

**FIGURA 15-6 Acaríase.** Cacatua com uma infestação do ácaro *Knemidokoptes pili*, conhecido como *ácaro das pernas e face escamosas* (*vista da superfície plantar do pé*).

**FIGURA 15-7 Acaríase.** Periquito australiano com um caso grave de infestação pelo ácaro *Knemidokoptes pili*, conhecido como *ácaro das pernas e face escamosas*, que causou deformação do bico.

**FIGURA 15-8 Acaríase.** Píton bola com retenção da escama ocular sobre o olho causada por uma infestação pelo ácaro *Oophinysus spp*. Os ácaros vivem nas criptas em volta do olho e interferem na umidificação normal da área.

**FIGURA 15-9 Acaríase.** Ouriço africano com uma infestação pelo ácaro *Chorioptes spp*. A perda de espinhos e a pele seca e com escamação são típicos sinais, assim como a presença de prurido.

# Índice


**A**

Abscesso
  da orelha, 506, 506f
  subcutâneo, 66, 66f-67f
Acantoma, infundibular queratinizante, 428-429, 429f
Acaríase, 491-492, 492f-493f
Acaricidas óticos, 594t-595t
Ácaros
  auricular, 141, 141f-142f, 397-398
  preparações em fita de acetato, 26
  pelo de gato, 145, 145f
  *swab* ótico, 26
Ácaros da colheita. *Ver* Trombiculose.
Ácaros do pelo, 145, 145f
Acetato de alumínio, 591t-593t
Acetato de goserelina, 596t-603t
Acetato de leuprolida, 596t-603t
Acetato de medroxiprogesterona, 596t-603t
Acetonida, 594t-595t
Ácido acético, 587t-588t,594t-595t
Ácido bórico, na terapia com xampu, 587t-588t
Ácido salicílico, 587t-588t, 591t-593t
Acitretina, 596t-603t
Acne
  canina. Ver Piodermite, queixo.
  felina, 360, 360f-361f
Actinomicose, 70, 70f-71f
Adenite sebácea, 382, 383f-384f
Alcatrão na terapia com xampu, 587t-588t
Alergias
  blefarite, 393f
  testes, 34-35, 36f
  *Ver também* Distúrbios de hipersensibilidade
Aloe vera, em terapia com xampu, 587t-588t
Alopecia por tração, 328, 328f
Alopecias
  hereditárias, congênitas e adquiridas
    alopecia areata, 329, 329f-330f
    alopecia do flanco, recorrente, canina, 322, 322f-323f
    alopecia paraneoplásica/dermatite, felina, 304, 304f-309f
    alopecia por diluição de cor, 317, 317f-318f
    alopecia pós-tosa, 299, 299f, 497
    alopecia psicogênica, felina, 331, 332f
    alopecia X, 300-301, 301f-303f
    alopecias pré-auriculares e do pavilhão auricular, felina, 326, 326f
    após vacinação antirrábica, reação à injeção, 281, 281f-282f
    calvície, padrão canino, 320, 320f
    defluxo, anágeno e telógeno, 327, 327f
    dermatoses relacionadas a hormônios sexuais
      cadelas intactas, 315, 315f
      cães machos intactos, 313, 313f-314f
    displasia folicular, miscelâneos, canina, 324, 325f
    displasia folicular do pelo preto, 319, 319f
    hiperadrenocorticismo
      canino, 292-294, 294f-298f
      felino, 310-311, 311f-312f
    hipotireoidismo, canino, 287-288, 287q, 288f-291f
    hipotricose, congênita, 316, 316f
    inflamatória/pruriginosa, 14
    não inflamatória/não pruriginosa, 14-15
    queda, excessiva, 283, 284f
    raças alopécicas, 285, 285f-286f
    Síndrome da Coxa Calva, idiopática, em Greyhounds, 321, 321f
    tração, alopecia, 283, 328f
Alopecias adquiridas. *Ver* Alopecias, hereditária, congênita e adquirida.
Alopecias hereditárias. *Ver* Alopecias, hereditárias, congênitas e adquiridas.
Alopecias pré-auriculares e do pavilhão auricular, 326, 326f
Amitraz, 591t-593t
Amoxicilina com clavulanato, 38q
Amoxicilina, 596t-603t
Ancilostomíase. *Ver* Dermatite por Ancilóstimo-Larva migrans cutânea.
Anfotericina B, 591t-593t, 596t-603t
Angioedema, 221-222, 221f-223f
Animais exóticos. *Ver* Dermatologia de animais exóticos e aves.
Anormalidades pigmentares
  despigmentação nasal, 351, 351f
  lentigo, 348, 349f
  pós-inflamatórias
    hiperpigmentação, 350, 350f
  síndrome uveodermatológica, canina, 353, 354f
  vitiligo, 352, 352f
Antibióticos para infecções cutâneas bacterianas, 38q
Antifúngicos na terapia com xampu, 589t-590t
Antimicrobianos na terapia com xampu, 589t-590t
Antipruriginosos na terapia com xampu, 589t-590t
Asparaginase, 596t-603t
Astenia cutânea. *Ver* Síndrome de Ehlers-Danlos.
Atopia
  canina, 175-177, 177f-182f, 176t
  felina, 175, 198t, 199f-200f
Auranofina, 596t-603t
Aveia, na terapia com xampu, 587t-588t
Azatioprina, 596t-603t

**B**

Betametasona, 591t-603t
Bicho-de-pé. *Ver* Trombiculose.
Blastomicose, 111, 111f-113f
Blefarite, 391-392, 392f-393f
Bolsa gutural de hamster, 520, 520f
Botriomicose, 68, 68f
Bullae, interdigital. *Ver* Furunculose, podal.
Buspirona, 596t-603t

C

Cães
alopecia dos flancos, recorrente, 322, 322f-323f
atopia, 175-177, 177f-182f, 176t
celulite juvenil, 345, 345f-347f
cinomose, 160f, 164
dermatite actínica, 432, 432f-434f
dermatomiosite familiar, 335, 336f-337f
dermatose marginal auricular, 373, 373f-374f
dermatose pustular subcorneal, 257, 257f
diagnósticos diferenciais
celulite e lesões supurativas, 15
cilindros foliculares, 13
colaretes epidérmicos, 13
comedos, 14
dermatite marginal auricular, 10
distúrbios das unhas, 11
distúrbios de despigmentação nasal, 10
distúrbios dos coxins, 11
distúrbios erosivos e ulcerativos, 12
distúrbios faciais, 10
distúrbios nodulares, 15
distúrbios seborreicos, 16
distúrbios vesiculares e pustulares, 12
doenças alopécicas, 14
doenças pruriginosas, 16
hiperpigmentação, 17
hiperqueratose nasodigital, 11
lesões orais, 10
liquenificação, 14
pápulas, 12-13
placas, 13
pododermatite, interdigital, 11
displasias foliculares, miscelâneas, 324, 325f
erliquiose, 171, 171f-172f
fêmeas intactas, dermatose relacionada a hormônios sexuais, 315, 315f
furunculose eosinofílica facial, 224, 224f
furunculose podal, 63-64, 64f-65f
granuloma eosinofílico, 265, 265f
hiperadrenocorticismo, 292-294, 294f-298f
hipersensibilidade alimentar, 183-184, 185f-188f
hipotireoidismo, 287-288, 287q, 288f-291f
machos intactos, dermatose relacionada a hormônios sexuais, 313, 313f-314f
malasseziose, 83
padrão de calvície canina, 320, 320f-321f
papilomas, 161, 162f-163f
raças alopécicas, 285, 285f-286f
sarna demodécica. *Ver* Sarna demodécica.
seborreia, primária, 367-368, 367q, 368f-370f
síndrome do granuloma leproide, 79, 80f
síndrome uveodermatológica, 353, 354f
*Ver também* Raças específicas.
Calcinose circunscrita, 489, 489f
Calcitriol, 596t-603t
Calda sulfocálcica, 591-593t
Calicivirose, felina, 166, 167f
Calo, 355-356, 356f-359f
Calvície, padrão canina, 320, 320f
Camundongos, fibroadenoma mamário, 519, 519f
Candidíase, 91, 92f
Canino. *Ver* Cães.
Cão-d'água português, displasias foliculares, 324, 325f
Carcinoma de células escamosas, 435, 435f-438f, 522, 522f-523f
multifocal, *in situ*, 439, 439f-440f
Carrapatos, 496, 496f
espinhoso da orelha, 122
ixodídeos, 120-121, 121f
Caspa, andando. *Ver* Cheyletiellosis.
Cefadroxil, 38b, 596t-603t
Cefalexina, 38b, 596t-603t
Cefovecina, 38b
Cefpodoxima, 38b
Cefradina, 38b, 596t-603t
Ceftazidima sódica, 596t-603t
Celulite e lesões supurativas
diagnósticos diferenciais, 15
juvenil canina, 345, 345f-347f
celulite juvenil canina, 345, 345f-347f
Cera, hipertrofia marrom da região das narinas, 526, 526f
Cetoconazol, 591t-593t, 596t-603t
na terapia com xampu, 587t-588t
Chinchilla, dermatite fúngica, 514-515, 514f
Ciclofosfamida, 596t-603t
Ciclosporina, 596t-603t
Cilindros foliculares, diagnósticos diferenciais, 13
Cimetidina, 596t-603t
Cinomose, canina, 160f, 164
Ciprofloxacina, 596t-603t
Cipro-heptadina, 596t-603t
Cisto no ovário, 539, 539f
Cistos
folicular, inclusão epidérmica, 484, 484f-485f
pena, 542, 542f
Claritromicina, 596t-603t
Clavulanato de potássio, 596t-603t
Clemastina, 596t-603t
Clindamicina, 38b, 591t-593t, 596t-603t
Cloaca
massas orais, papilomatosas 511, 511f-512f
prolapso de, 532, 532f
Clofazimina, 596t-603t
Clomipramina, 596t-603t
Clorambucil, 596t-603t
Clorexidina, 591t-593t
em terapia com xampu, 587t-588t
Cloridrato de cetirizina, 596t-603t
Cloridrato de etambutol, 596t-603t
Cloridrato de fluoxetina, 596t-603t
Cloridrato de imipramina, 596t-603t
Cloridrato de lincomicina, 596t-603t
Cloridrato de selegilina, 596t-603t
Cloridrato de terbinafina, 596t-603t
Clotrimazol, 591t-593t
Coccidiomicose, 114, 114f-115f
Coelhos
papilomavírus, 509, 509f-510f
pododermatite ulcerativa, 499, 499f-500f
sífilis, 497, 497f-498f
tatuagem, 547, 547f
Colaretes, epidermais, 13
Comedos, 14
Contusão, em pássaro, 527-535, 527f
Cornos, cutâneos, 486, 486f-487f
Criptococose, 116, 116f-117f
Culturas fúngicas, meio de teste para dermatófito, 28-30, 30f
Culturas, bacterianas ou fúngicas, 28-30, 33
Cuterebra/berne, 151, 151f-152f

D

Dapsona, 596t-603t
Defluxo anagênico e telogênico, 327, 327f
Defluxo, anágeno e telógeno, 327, 327f
Dermatite
acral por lambedura, 189-190, 189q, 190f-191f, 189t
alérgica a saliva de pulga, 192-193, 193f-197f
alopecia paraneoplásica, felina, 304, 304f-309f
ancilóstomo, 157, 157f
bacteriana, 502, 502f-503f
dobras cutâneas, 54, 54f-56f
fúngica, 514-515, 514f
Malassezia (*Ver* Malasseziose)
necrolítica superficial, 385-386, 386f-387f
picada de mosquito, 153, 153f-154f
piotraumática, 37, 38f-39f
antibióticos para, 38q
causas de, 38q
por contato, 225, 225f-226f
pustular superficial. *Ver* Impetigo.
Dermatite à picada de mosquito, 153, 153f-154f
Dermatite actínica
canina, 432, 432f-434f
felina, 430, 430f-431f
Dermatite de dobras cutâneas. *Ver* Dermatite, dobras cutâneas.
Dermatite facial, em gatos Persas, 389, 389f-390f
Dermatite miliar, 13
Dermatite piotraumática. *Ver* Dermatite, piotraumática.
Dermatofibrose, nodular, 455, 455f
Dermatofitose, 93-94, 94q, 95f-101f
Dermatologia de animais exóticos e aves
distúrbios metabólicos/nutricionais/endócrinos
cisto no ovário, 539, 539f

deficiência de vitamina A, 537f-538f
doenças bacterianas
abscesso auricular, 506, 506f
dermatite (pássaro, ferret), 502, 502f-503f
micobacteriose, 501f, 504f
pododermatite ulcerativa, 499, 499f-500f
sepse *versus* troca de pele (répteis), 504, 504f-505f
sífilis (coelhos), 497, 497f-498f
doenças fúngicas
dermatite, 514-515, 514f
granuloma, 515, 515f
doenças parasitárias
acaríase, 491-492, 492f-493f, 491t
miíase, infestação por pulgas ou carrapatos, 496, 496f
parasitas subcutâneos, 495, 495f
pediculose, 494, 494f
doenças virais
doença do bico e pena de psitacídeos, 507-513, 508f
doença do corpo de inclusão viral, 513, 513f
massas papilomatosas cloacais/orais, 511, 511f-512f
papilomavírus, 509, 509f-510f
neoplasia
bolsa gutural – hamsters, 520, 520f
carcinoma de células escamosas, 522, 522f-523f
fibroadenoma mamário, 519, 519f
hipertrofia marrom da região das narinas (cera), 526, 526f
lipoma, 524, 524f
mastocitoma, 516-526, 516f
tumor adrenocortical, 517t, 518f, 538f
tumor da glândula ventral de cheiro, 521f, 546f
xantoma, 525, 525f
outras condições
arrancamento de penas/mastigação/automutilação, 540-547, 541f
cisto de pena, 542, 542f
porfirina nas lágrimas, 544, 544f
queratina, excesso, pata do porquinho-da-índia, 543, 543f
tatuagem, 547, 547f
vacina, distribuição imprópria de, 545, 545f
variedades sem pelo, 546, 546f
trauma
contusão, 527-535, 527f
hérnia, 531, 531f
mordidas, 533, 533f-534f
necrose após aplicação de enrofloxacina injetável, 528, 528f
prolapso cloacal, 532, 532f
reparo de cascos, 535, 535f-536f
ruptura de saco aéreo, 529, 529f
síndrome do dedo constrito, 530, 530f
Dermatomiosite, familiar canina, 335, 336f-337f
Dermatopatia diabética, 385-386, 386f-387f
Dermatopatias autoimunes e imunomediadas
alopecias por reação à injeção e após vacinação antirrábica, 281, 281f-282f
dermatose pustular subcorneal, canina, 257, 257f
eritema multiforme, 272, 272f-276f
granuloma e piogranuloma, idiopático estéril, 263, 263f-264f
granuloma eosinofílico, canino, 265, 265f
lúpus eritematoso discoide, 248-249, 249f-250f
lúpus eritematoso sistêmico, 251-252, 253f-256f
paniculite nodular, estéril, 260-261, 261f-262f
pênfigo eritematoso, 239-240, 240f
pênfigo foliáceo, 227-230, 230f-238f, 228t
pênfigo vulgar, 241-242, 242f-244f
penfigoide bolhoso, 245-246, 246f-247f
pustulose eosinofílica, estéril, 258, 258f-259f
reação a drogas, cutânea, 277, 277f-280f
vasculite cutânea, 266-267, 267f-271f
Dermatopatias fúngicas
blastomicose, 111, 111f-113f
candidíase, 91, 92f
coccidiomicose, 114, 114f-115f
criptococose, 116, 116f-117f
dermatofitose, 93-94, 94f-101f
esporotricose, 109, 109f-110f
granulomas dermatofíticos e pseudomicetomas (granuloma de Majocchi), 102, 102f-103f
histoplasmose, 118, 118f-119f
infecções nas unhas, 423, 423f-424f
lagenidiose, 108, 108f
malasseziose, 83-84, 84f-90f
pitiose, 105, 106f
prototecose, 104, 104f
zigomicose, 107, 107f
*Ver também* Dermatologia de animais exóticos e aves
Dermatose
actínica
canina, 432, 432f-434f
felina, 430, 430f-431f
hormônios sexuais
cadelas intactas, 315, 315f
cães machos intactos, 313, 313f-314f
marginal auricular, canina, 373, 373f-374f
pustular subcorneal, 257, 257f
responsiva à vitamina A, 371, 371f
responsiva a zinco, 375, 375f-376f
ulcerativa, idiopática, 219, 219f-220f
Dermatose marginal auricular, 10, 373, 373f-374f
Dermatose relacionada a hormônios sexuais
cães machos intactos, 313, 313f-314f
fêmeas intactas, 315, 315f
Dermatose responsiva à castração. *Ver* Alopecia X.
Dermatose responsiva ao hormônio de crescimento. *Ver* Alopecia X.
Desequilíbrio dos hormônios sexuais adrenais. *Ver* Alopecia X.
Despigmentação
diagnósticos diferenciais, 10
nasal, 351, 351f
Despigmentação nasal, 351, 351f
diagnósticos diferenciais, 10
Dexametasona, 594t-603t
Diagnósticos diferenciais
de cilindros foliculares, 13
de colaretes epidérmicos, 13
de comedos, 14
de dermatite marginal auricular, 10
de dermatite miliar, 13
de distúrbios das garras, 11
de distúrbios de despigmentação nasal, 10
de distúrbios dos coxins, 11
de distúrbios erosivos e ulcerativos, 12
de distúrbios faciais, 10
de distúrbios nodulares, 15-16
de distúrbios seborreicos, 16
de distúrbios vesiculares e pustulares, 12-17
de doenças alopécicas inflamatórias/pruriginosas, 14
de doenças alopécicas não inflamatórias/pruriginosas, 14-15
de doenças pruriginosas, 16, 18f-21f
de hiperpigmentação, 17
de hiperqueratose nasodigital, 11
de hipopigmentação, 17
de lesões orais, 10
de liquenificação, 14
de pápulas, 12-13
de placas, 13
de pododermatite interdigital, 11
formas de avaliação, 4f-9f
infecções secundárias, 2-3, 2f
padrões clínicos, 2
questões essenciais, 1-3
Diazepam, 596t-603t
Difenidramina, 596t-603t
na terapia com xampu, 587t-588t
Dimetil sulfóxido, 591t-593t
Displasia epidérmica em West Highland White Terriers, 380, 380f-381f
Displasia folicular do pelo preto, 319, 319f
Displasias foliculares, miscellaneous, canina, 324, 325f
Distúrbios cutâneos parasitários
ácaro do pelo do gato, 145, 145f
ácaros auriculares, 141, 141f-142f
carrapato espinhoso da orelha, 122
Cuterebra/berne, 151, 151f-152f

dermatite por ancilóstomo, 157, 157f
dermatite por mordida de mosquito, 153, 153f-154f
dracunculíase, 158, 158f
ixodídeos, 120-121, 121f
miíase, 155, 155f-156f
pediculose, 149, 149f-150f
pulgas, 146, 147f-148f
queiletielose, 139, 140f
sarcóptica
canina, 135-136, 136f-137f
felina, 138, 138f
sarna demodécica
felina, 132, 133f-134f
generalizada canina, 126-127, 127f-131f
localizada canina, 123, 124f-125f
trombiculíase e estraelensiose, 143, 143f-144f
*Ver* também Dermatologia de animais exóticos e aves.
Distúrbios das garras
diagnósticos diferenciais, 11
infecção bacteriana, 421, 421f-422f
infecção fúngica, 423, 423f-424f
Distúrbios de hipersensibilidade
atopia
canina, 175-177, 177f-182f, 176t
felina, 181f, 199f-200f, 198t
dermatite
acral por lambedura, 189-190, 189q, 190f-191f, 189t
alergia a saliva de pulgas, 192-193, 193f-197f
por contato, 225, 225f-226f
dermatose ulcerativa, idiopática felina, 219, 219f-220f
furunculose eosinofílica facial, canina, 224, 224f
granuloma eosinofílico, felino, 210, 211f-212f
picada de mosquito, 205, 205f-207f
placa eosinofílica, felina, 208, 209f
pododermatite plasmocitária, felina, 216, 216f-218f
sensibilidade a alimentos
canina, 183-184, 185f-188f
felina, 201-202, 202f-204f
úlceras, indolentes, 213, 214f-215f
urticária e angioedema, 221-222, 221f-223f
Distúrbios de queratinização e seborreicos
acne, felina, 360, 360f-361f
adenite, sebácea, 382, 383f-384f
calo, 355-356, 356f-359f
dermatite, facial, de gatos Persas, 389, 389f-390f
dermatose
marginal auricular, canina, 373, 373f-374f
responsiva à vitamina A, 371, 371f
responsiva a zinco, 375, 375f-376f
displasia epidérmica em West Highland White Terriers, 380, 380f-381f
hiperplasia da glândula da cauda, 377, 377f-379f
hiperqueratose de coxins, familiar, 388, 388f
hiperqueratose nasodigital, idiopática, 362, 362f-363f
paraqueratose nasal
hereditária, de Labrador Retrievers, 364, 364f
parassimpática, 365, 365f-366f
seborreia, primária, canina, 356f, 367-368, 368f-370f
síndrome do comedão do Schnauzer, 372, 372f
síndrome hepatocutânea, 385-386, 386f-387f
Distúrbios dos coxins, 11
hiperqueratose, 388, 388f
papiloma, 161
Distúrbios erosivos e ulcerativos, diagnósticos diferenciais, 12
Distúrbios faciais
diagnósticos diferenciais, 10
furunculose eosinofílica, 224, 224f
Distúrbios imunomediados. *Ver* Distúrbios cutâneos autoimunes e imunomediados.
Distúrbios metabólicos. *Ver* Dermatologia de animais exóticos e aves.
Distúrbios nodulares, diagnósticos diferenciais de, 15-16
Distúrbios nutricionais. *Ver* Dermatologia de animais exóticos e aves.
Distúrbios pruriginosos, diagnósticos diferenciais, 16
Distúrbios pustulares
dermatose, subcorneal, 257, 257f
diagnósticos diferenciais, 12
Distúrbios seborreicos
diagnósticos diferenciais, 16
primários, canino, 367-368, 367q, 368f-370f
Distúrbios ulcerativos
dermatose, idiopática, 219, 219f-220f
diagnósticos diferenciais, 12
indolente, 213, 214f-215f
pododermatite, 499, 499f-500f
Distúrbios vesiculares e pustulares, 12
Dobermann Pinschers, displasias foliculares, 324, 325f
Doença autoimune, blefarite, 393f
Doença de Bowen, 439, 439f-440f
Doença do bico e pena de psitacídeos, 507-513, 508f
Doença do corpo de inclusão, 513, 513f
Doença do saco anal, 416, 416f-417f
Doenças auriculares
abscesso, 506, 506f
fase terminal, 398
otite externa, 392f, 395-398, 399f-409f, 395t
oto-hematoma, 410, 411f-413f
Doenças congênitas
alopecias. *Ver* Alopecias, hereditárias, congênitas e adquiridas.
celulite juvenil, canina, 345, 345f-347f
dermatomiosite, canina familiar, 335, 336f-337f
epidermólise bolhosa, 333, 334f
hiperplasia adrenal. *Ver* Alopecia X.
hipotricose, 316, 316f
ictiose, 338, 338f-339f
mucinose cutânea, 342, 342f-343f
síndrome de Ehlers-Danlos, 340, 340f-341f
sinus dermoide, 344, 344f
Doenças cutâneas bacterianas
abscesso, subcutâneo, 66, 66f-67f
actinomicose, 70, 70f-71f
blefarite, 391
botriomicose, 68, 68f
de garras, 57, 421f-422f
dermatite
dobras cutâneas, 54, 54f-56f
piotraumática, 37-38, 38f-39f
furunculose podal, canina, 63, 64f-66f
impetigo, 40, 40f
Infecção em Forma de "L", 69, 69f
micobacteriose, oportunista, 74, 75f-76f
nocardiose, 66, 72f-73f
otite externa, 397
otite média, 397
piodermite
mucocutânea, 57, 57f-58f
nasal, 59, 59f
profunda, 49, 50f-51f
queixo, 52, 52f-53f
superficial, 41, 41q, 42f-48f
pododermatite e furunculose podal, 60, 61f-62f
praga, 82
síndrome do granuloma leproide, canino, 79, 80f
síndrome lepra, felina, 77, 78f
swab da orelha, 28
tuberculose, 81
*Ver também* Dermatologia de animais exóticos e aves
Doenças cutâneas causadas por protozooários, leishmaniose, 173-174, 174f
Doenças oculares, blefarite, 391-392, 392f-393f
Doenças riquetsiais
erliquiose, canina, 171, 171f-172f
febre maculosa das Montanhas Rochosas, 169-170, 170f
Doenças virais
cinomose canina, 159, 160f
infecção por calicivírus, felina, 166, 167f
papilomas, 161-162, 162f-163f
Poxvirose, felina, 168, 168f
rinotraqueíte, felina, 164, 164f
*Ver também* Dermatologia de animais exóticos e aves.
Doramectina, 596t-603t
Doxepina, 596t-603t
Doxiciclina, 596t-603t
Dracunculose, 158, 158f
Drogas terapêuticas
óticas, 594t-595t
sistêmicas, 596t-603t
tópicas, 591t-593t

**E**

Econazol, 591t-593t
Emolientes na terapia com xampu, 587t-588t
Endocrinopatias. *Ver* Dermatologia de animais exóticos e aves.
Enilconazol, 591t-593t
Enrofloxacina, 594t-603t
  necrose devido à, 528, 528f
Ensaios para reação em cadeia da polimerase, 33
Enxofre na terapia com xampu, 587t-588t
Epidermólise bolhosa, 333, 334f
Epinefrina, 596t-603t
Epitelioma, Córneo Intracutâneo, 428-429, 429f
Eritema multiforme, 272, 272f-276f
Eritema necrolítico migratório superficial, 385-386, 386f-387f
Eritromicina, 38b, 591t-593t, 596t-603t
Erliquiose, canina, 171, 171f-172f
Esporotricose, 109, 109f-110f
Estraelensiose, 143
Estrógeno, 596t-603t
Etil-lactato, na terapia com xampu, 587t-588t
Exame pela lâmpada de Wood, 31, 32f
Excesso de queratina, 543, 543f

**F**

Febre maculosa das Montanhas Rochosas, 169-170, 170f
Felino. *Ver* Gatos.
Fenbendazol, 596t-603t
Fenobarbital, 596t-603t
Feohifomicose, 103, 103f
Ferrets
  mastocitoma, 516, 516f
  papilomavírus, 509, 509f-510f
  tatuagem, 547, 547f
  tumor adrenocortical, 517-518, 518f
Fibroadenoma mamário, 519, 519f
Fibroma, 452, 452f
Fibrossarcoma, 453, 454f
Fipronil, 591t-593t
Fístula perianal, 418, 419f-420f
Flucitosina, 596t-603t
Fluconazol, 596t-603t
Foliculite
  bacteriana superficial. *Ver* Piodermite, superficial.
  nasal. *Ver* Piodermite, nasal.
Formas de avaliação para diagnósticos diferenciais, 4f-9f
Fumarato de cetotifeno, 596t-603t
Furunculose
  anal, 418, 419f-420f
  eosinofílica, facial, 224, 224f
  nasal. *Ver* Piodermite, nasal.
  podal canina, 63-64, 64f-65f
Furunculose podal, canina, 63-64, 64f-65f
  *Ver também* Furunculose, podal.

**G**

Gatos
  ácaros do pelo, 145, 145f
  acne, 360, 360f-361f
  alopecia psicogênica, 331, 332f
  alopecia/dermatite paraneoplásica, 304, 304f-309f
  alopecias preauricular e do pavilhão auricular, 326, 326f
  atopia, 198-199, 199f-200f, 198t
  calicivirose, 166, 167f
  dermatite actínica, 430, 430f-431f
  dermatose ulcerativa, idiopática, 219, 219f-220f
  diagnósticos diferenciais
    celulite e lesões supurativas, 15
    dermatite marginal das orelhas, 10
    dermatite miliar, 13
    distúrbios alopécicos, 14-15
    distúrbios das unhas, 11
    distúrbios dos coxins, 11
    distúrbios erosivos e ulcerativos, 12
    distúrbios faciais, 10
    distúrbios nodulares, 15-16
    distúrbios pruriginosos, 16
    distúrbios seborreicos, 16
    distúrbios vesiculares e pustulares
    lesões orais, 10
    pápulas, 13
    placas, 13
    pododermatite, interdigital, 11
  granuloma eosinofílico, 210, 211f-212f
  hiperadrenocorticismo, 310-311, 311f-312f
  malasseziose, 83
  papilomas, 161, 163f
  Persa, dermatite facial, 389, 389f-390f
  placa eosinofílica, 208, 209f
  pododermatite plasmocítica, 216, 216f-218f
  raças alopécicas, 285, 285f-286f
  sarna demodécica. *Ver* Sarna demodécica.
  Síndrome da Lepra Felina, 77, 78f
  varíola bovina, 168, 168f
  *Ver também* Raças específicas.
  vírus da rinotraqueíte, 164, 164f
Gentamicina, 591t-603t
Gérbil, tumor da glândula ventral de cheiro, 521, 521f
Glândulas sudoríparas, apócrinas, cistos e tumores, 449, 450f
Gluconato de zinco, na terapia com xampu, 587t-588t
Granuloma eosinofílico, 243f, 265f
  felino, 210, 211f-212f
Granulomas
  bacteriano cutâneo. *Ver* Botriomicose.
  dermatófito e pseudomicetoma, 102-103
  eosinofílico, 210, 211f-212f, 243f, 265f
  fúngico, 515, 515f
  idiopático estéril, 263, 263f-264f
  leproide. *Ver* Síndrome do granuloma leproide.
Greyhounds, Síndrome da coxa calva, 320, 320f
Griseofulvina, 596t-603t

**H**

Hemangioma, 456, 456f
Hemangiopericitoma, 458, 458f
Hemangiossarcoma, 457, 457f
Hematoma, auricular, 410, 411f-413f
Hérnia, 531, 531f
Herpesvírus-1, felino, 164, 164f
Hidrocodona, 596t-603t
Hidrocortisona, 591t-595t
  na terapia com xampu, 587t-588t
Hidroxizina, 596t-603t
Hiperadrenocorticismo, felino, 310-311, 311f-312f
Hiperpigmentação
  diagnósticos diferenciais, 17
  pós-inflamatória, 350, 350f
Hiperplasia da glândula da cauda, 377, 377f-379f
Hiperqueratose
  coxins, 388, 388f
  nasodigital, idiopática, 362, 362f-363f
Hiperqueratose nasodigital
  diagnósticos diferenciais, 11
  idiopática, 362, 362f-363f
Hipersensibilidade a picada de insetos, 391
Hipersensibilidade a picada de mosquitos, 205, 205f-207f
Hipersensibilidade alimentar
  canina, 183-184, 185f-188f
  felina, 201-202, 202f-204f
Hipersensibilidade por contato, 391
Hipertrofia marrom da região das narinas (cera), 526, 526f
Hipopigmentação, diagnósticos diferenciais, 17
Hipossomatotropismo, início adulto. *Ver* Alopecia X.
Hipotireoidismo, canino, 287-288, 287q, 288f-291f
Hipotricose, congênita, 213, 316f
Histiocitoma, cutâneo, 472, 472f-473f
Histiocitose
  cutânea, 474, 474f-476f
  maligna, 479, 479f
  sistêmica, 477, 477f-478f
Histoplasmose, 118, 118f-119f

**I**

Ibafloxacina, 596t-603t
Ictiol, 591t-593t
Ictiose, 338, 338f-339f
Imagens, resposta pré e pós-tratamento
  acne, felina, 578f
  adenite, sebácea, 578f
  alopecia, 577f
  atopia, canina, 566f-567f
  blefarite, 581f-582f
  calcinose cutânea, 576f-577f
  carcinoma de células escamosas, 584f-585f
  dermatite
    alergia a saliva de pulgas, 565f
    alergia, 566f
    alérgica felina, 567f-568f
  dermatofitose, 559f
  dermatose, actnícica, felina, 580f-581f

eritema multiforme, 572f-573f
fístulas, perianal, 582f-583f
hiperadrenocorticismo, canino, 574f-575f
hiperqueratose nasal, parassimpática, 579f
linfoma, epiteliotrópico, 586f
lúpus eritematoso
discoide, 571f
sistêmico, 570f-571f
malasseziose, 554f-558f
mastocitoma, 579f, 585f
míiase, 566f
nocardiose, 553f
paniculite, nodular estéril, 571f-572f
pênfigo foliáceo, 568f-569f
piodermite, 550f-553f
piogranuloma, interdigital canino, 579f
placa eosinofílica, 579f
reação cutânea a drogas, 574f
sarcóptica, canina, 565f
sarna demodécica, 559f-565f
úlcera, indolente, 580f
vasculite cutânea, 572f
Imidacloprida, 591t-593t
Imiquimod, 591t-593t
Impetigo, 40, 40f
Infecção em Forma de "L", 69, 69f
Infusão de aminoácidos, 596t-603t
Interferon-alfa 2B, 596t-603t
Intertrigo. *Ver* Dermatite, dobras cutâneas.
Iodeto de potássio, 587t-588t, 591t-593t
Iodopovidina, 587t-588t, 596t-603t
Isoniazida, 596t-603t
Isotretinoina, 596t-603t
Ivermectina, 596t-603t

**L**

Labrador Retrievers, paraqueratose nasal, 364, 364f-366f
Lactoferrina, na terapia com xampu, 587t-588t
Lactoperoxidase, na terapia com xampu, 587t-588t
Lagenidiose, 108, 108f
Leishmaniose, 173-174, 174f
blefarite, 393f
Lentigo, 348, 349f
Lesões orais, 10
Levamisol, 596t-603t
Levedura
otite externa, 397
preparações em fita de acetato, 26
swab ótico de, 28
Levotiroxina, 596t-603t
Lidocaína, 591t-603t
Linfoma
epiteliotrópico, 467f-468f, 468
não epiteliotrópico, 466, 466f-467f
Linfossarcoma, 466, 466f-467f
Lipoma, 524, 459f-460f, 459, 524f
Lipossarcoma, 461
Liquenificação, diagnósticos diferenciais, 14
Lisozimas, na terapia com xampu, 587t-588t
Loratadina, 596t-603t
L-ramnose, na terapia com xampu, 587t-588t
Lufenuron, 596t-603t
Lúpus eritematoso
discoide, 248-249, 249f-250f
sistêmico, 251-252, 253f-256f
*Lynxacarus radosky*. *Ver* Ácaro do pelo do gato.

**M**

Malasseziose, 83-84, 84f-90f
Maleato de bronfeniramina, 596t-603t
Maleato de clorfeniramina, 596t-603t
Marbofloxacina, 596t-603t
Mastocitoma, 79, 462-463, 465f-516f, 536f
Mebendazol, 596t-603t
Meio de cultura para dermatófitos, culturas fúngicas, 28-30, 30f
Melanocitoma/melanoma, cutâneo, 480, 481f
Melanoderma, 350, 350f
Melanoma, 414, 414f-415f
Mentol, na terapia com xampu, 587t-588t
Meropenem, 596t-603t
Metilprednisolona, 596t-603t
Metiltestosterona, 596t-603t
Metirapona, 596t-603t
Metronidazol, 591t-593t, 596t-603t
Micobacteriose, 501, 501f
oportunista, 74, 75f-76f
Miconazol, 591t-593t
na terapia com xampu, 587t-603t
Micose fungoide, 467f-468f, 468
Miíase, 155, 495, 155f-156f, 496, 496f
Milbemicina-oxima, 596t-603t
Minociclina, 596t-603t
Misoprostol, 596t-603t
Mordidas, 533, 533f-534f. *Ver também* Abscesso.
Mordidas de iguana, 533, 533f-534f
Mucinose cutânea, 342, 342f-343f
Mupirocina, 591t-593t

**N**

Naltrexona, 596t-603t
Nariz de Dudley, 351, 351f
Nariz despigmentado, 351, 351f
Necrólise epidérmica tóxica, 272, 272f-276f
Necrose
após aplicação de enrofloxacina injetável, 528, 528f
epidérmica metabólica, 385-386, 386f-387f
Neomicina, 591t-595t
Neoplasia. *Ver* Dermatologia de animais exóticos e aves.
*Nevus* colagenoso, 483, 483f
Niacinamida, 596t-603t
Nistatina, 591t-595t
Nitenpyram, 596t-603t
Nocardiose, 72, 72f-73f
Nódulo Fibroprurítico, 451, 451f

**O**

Óleo da árvore do chá na terapia com xampu, 587t-588t
Óleo de melaleuca, na terapia com xampu, 587t-588t
Onicodistrofia lupoide, 425, 425f-427f
Onicodistrofia, lupoide simétrica, 425, 425f-427f
Onicomadese, idiopática, 425, 425f-427f
Onicomicose, 423, 423f-424f
Orbifloxacina, 596t-603t
Ormetoprim, 38q, 596t-603t
Otite externa, 392f, 395-398, 395t, 399f-409f
distúrbios individuais, 397-398
*Otobius megnini*. *Ver* Carrapato espinhoso da orelha.
*Otodectes cynotis*. *Ver* Ácaros auriculares.
Oto-hematoma, 410, 411f-413f
Ovário, cisto, 539, 539f
Oxacilina, 38b, 596t-603t

**P**

Pamoato de pirantel, 596t-603t
Paniculite nodular, estéril, 260-261, 261f-262f
Papiloma genital, 161
Papiloma viral, 161, 163f
Papilomas, 161-162, 162f-163f
Papilomas cutâneos, 161, 163f
Papilomatose oral, 161, 162f
Papilomavírus, 509, 509f-510f
Pápulas, diagnósticos diferenciais, 12-13
Paraqueratose nasal hereditária, de Labrador Retrievers, 364, 364f-366f
Parasitas subcutâneos, 495, 495f
Pássaros
carcinoma de células escamosas, 522, 522f,523f
cisto de pena, 542, 542f
contusão, 527-535, 527f
deficiência de vitamina A, 537-539, 537f-538f
dermatite bacteriana, 502, 502f-503f
doença do bico e pena de psitacídeos, 507-513, 508f
hérnia, 531, 531f
lipoma, 524, 524f
massas cloacais/orais, papilomatosas, 511, 511f-512f
micobacteriose, 501, 501f
penas/mastigação/automutilação, 540-547, 541f
pododermatite ulcerativa, 499, 499f-500f
prolapso cloacal, 532, 532f
ruptura de saco aéreo, 529, 529f-538f
síndrome dos dedos constritos, 530, 530f
tatuagem, 547, 547f
vacina, distribuição imprópria de, 545, 545f
xantoma, 525, 525f
Pediculose, 149, 494, 149f-150f, 494f
Pelo, parada do ciclo do pelo. *Ver* Alopecia X.
Pelo, preparações da fita de acetato, 26

Penas
cisto, 542, 542f
penas/mastigação/automutilação, 540-547, 541f
Pênfigo eritematoso, 239-240, 240f
Pênfigo foliáceo, 227-230, 230f-238f, 228t
Pênfigo vulgar, 241-242, 242f-244f
Penfigoide bolhoso, 245-246, 246f-247f
Pentoxifilina, 596t-603t
Periquito, hipertrofia marrom da região das narinas (cera), 526, 526f
Peróxido de benzoíla, 591t-593t
Peróxido de benzoíla na terapia com xampu, 587t-588t
Piodermite
juvenil, 345, 345f-347f
mucocutânea, 57, 57f-58f
nasal, 59, 59f
profunda, 49, 50f-51f
queixo, 52, 52f-53f
superficial, 41, 42f-48f
causas de, 41q
Piodermite mucocutânea. *Ver* Piodermite, mucocutânea.
Piodermite nasal. *Ver* Piodermite, nasal.
Piodermite no queixo. *Ver* Piodermite, queixo.
Piogranuloma, 263, 263f-264f
Piolhos. *Ver* pediculose.
Pirazinamida, 596t-603t
Piroxidina na terapia com xampu, 587t-588t
Pitiose, 105, 106f
Placa eosinofílica, felina, 208, 209f
Placas
diagnósticos diferenciais, 13
eosinofílica, 208, 209f
pigmentadas, 161, 163f
Plasmocitoma, cutâneo, 449, 471, 471f
Pododermatite
bacteriana, 60, 60b, 61f-62f
interdigital, 11
plasmócitos, felina, 216, 216f-218f
ulcerativa, 499, 499f-500f
Pododermatite plasmocitária, felina, 216, 216f-218f
Porfirina nas lágrimas, 544, 544f
Porquinho-da-índia
cisto no ovário, 539, 539f
excesso de queratina, 543, 543f
pododermatite ulcerativa, 499, 499f-500f
Poxvirose felina, 168, 168f
Praga, 82
Pramoxina, 587t-588t, 591t-593t
Prednisolona, 594t-603t
Prednisona, 596t-603t
Preparações em fita de acetato, 26, 28f
Proligestona, 596t-603t
Prototecose, 104, 104f
Pseudomicetoma, bacteriano. *Ver* Botriomicose.
Pseudomonas otite, 398
Pulgas, 146, 147f-148f, 496, 496f
dermatite alérgica, 192-193, 193f-197f
diagnóstico terapêutico, 35-36
Pustulose eosinofílica, estéril, 258, 258f-259f

## Q

Queda, excessiva, 283, 284f
Queiletielose, 139, 140f
Queratoacantoma, 428-429, 429f

## R

Raças, alopécicas, 285, 285f-286f
Ratos
fibroadenoma mamário, 519, 519f
porfirina nas lágrimas, 544, 544f
Reação a drogas, cutânea, 277, 277f-280f
Reação à injeção, 281, 281f-282f
Reparo de casos, tartaruga, 535, 535f-536f
Répteis, sepse *versus* troca de pele (répteis), 504, 504f-505f
Retenção folicular, de raças com "pelo de pelúcia". *Ver* Alopecia X.
Ruptura de saco aéreo, 529, 529f, 538f

## S

Salicilato de sódio, na terapia com xampu, 587t-588t
"Sapinho". *Ver* Candidíase.
Sarcóptica
canina, 135-136, 136f-137f
felina, 138, 138f
teste para, 36
Sarna demodécica
canina
generalizada, 126-127, 127f-131f
localizada, 123, 124f-125f
felina, 36, 132, 133f-134f
Sarna. *Ver* Sarcóptica.
Schnauzer, síndrome do comedão, 372, 372f
Selamectina, 591t-593t
Sepse *vs*, troca de pele, em répteis, 504, 504f-505f
Serpentes
doença do corpo de inclusão, 513, 513f
mordidas, 533, 533f-534f
Sífilis, 497, 497f-498f
Síndrome da coxa calva, em Greyhounds, 321, 321f
Síndrome da lepra
canina, 79, 80f
felina, 77, 78f
Síndrome de Ehlers-Danlos, 340, 304f-341f
Síndrome de pseudo-Cushing. *Ver* Alopecia X.
Síndrome do comedão, Schnauzer, 372, 372f
Síndrome do dedo constrito, 530, 530f
Síndrome hepatocutânea, 385-386, 386f-387f
Síndrome semelhante a Vogt-Koyanagi-Harada, 353, 354f
Síndrome uveodermatológica, canina, 353, 354f
Sinus dermoide, 344, 344f
Solução de Burow, 591t-593t
Spaniel d'água irlandês, displasias foliculares, 324, 325f
Spaniels, Pont-audemer, displasias foliculares, 324, 325f
Sulfadiazina, 596t-603t
Sulfadiazina de prata, 591t-594t
Sulfadiazina/trimetoprim, 38q
Sulfadimetoxina, 596t-603t
Sulfametoxazol, 596t-603t
Sulfato de amicacina, 596t-603t
Sulfato de vincristina, 596t-603t
Sulfeto de selênio, na terapia com xampu, 587t-588t
Sulfisoxazol, 596t-603t
Swabs óticos, 26-28

## T

Tartarugas, 537-539, 537f-538f
abscesso auricular, 506, 506f
carcinoma de células escamosas, 522, 522f-523f
granuloma fúngico, 515, 515f
reparo de casco, 535, 535f-536f
Tatuagem, 547, 547f
Técnicas de biopsia, 31-33, 34f
Técnicas de citologia cutânea, 25-26, 27f
Técnicas de diagnóstico
biopsia, 31-33, 34f
citologia cutânea, 25-26
culturas, 33
diagnóstico terapêutico
pulgas, 35-36
sarna demodécica felina, 36
sarna sarcóptica, 36
teste alimentar, 36
diascopia, 34, 35f
ensaios para reação em cadeia da polimerase, 33
exame pela lâmpada de Wood, 31, 32f
exames parasitológicos por raspado cutâneo, 22-25, 23q, 23t, 24f-25f
meios de cultura para dermatófitos, 28-30, 30f
preparações em fita de acetato, 26
sorologia, 33
swabs óticos, 26-28, 27f-29f
técnicas de imunofluorescência, 33-34
teste de alergia, 34-35, 36f
teste intradérmico, 35
tricograma, 30-31, 31f-32f
Técnicas de diascopia, 34, 35f
Técnicas de exames parasitológicos por raspado cutâneo, 22-25, 23q, 23f-25f
Técnicas de imunofluorescência, 33-34
Técnicas de tricograma, 30-31, 31f-32f
Técnicas sorológicas, 33
Terapia com xampu
antimicrobiano, antisseborreico, e antipruriginoso, 587t-588t
produtos tópicos com ingredientes ativos, 589t-590t

Terriers, West Highland White, displasia epidérmica, 380, 380f-381f
Teste de contato, 35
Testes alimentares, 36
Tetraciclina, 591t-593t, 596t-603t
Tiabendazol, 594t-603t
Ticarcilina, 596t-603t
Tinha, 514, 514f.
*Ver* também Dermatofitose.
Tioestreptona
Tiomalato sódico de ouro, 596t-603t
Tobramicina, 594t-595t
Trauma. *Ver* Dermatologia de animais exóticos e aves.
*Treponema cuniculi. Ver* Sífilis.
Tretinoina, 591t-593t
Triancinolona, 591t-593t, 596t-603t
Tricide, 594t-595t
Triclosan na terapia com xampu, 587t-588t
Trilostane, 596t-603t
Trimeprazina, 596t-603t
Trimetoprim, 596t-603t
Trombiculíase, 143, 143f-144f
Tuberculose, 81
Tumor adrenocortical, 517-518, 518f
Tumor da glândula ventral de cheiro, 521, 521f
Tumor venéreo, transmissível, 482, 482f
Tumor/carcinoma de células basais, 441, 441f
Tumores das glândulas hepatoides, 447, 447f-448f
Tumores de glândulas sebáceas, 444, 445f-446f
Tumores do folículo piloso, 442, 443f
Tumores, neoplásicos e não neoplásicos
calcinose circunscrita, 489, 489f
carcinoma de células escamosas, 435, 435f-438f
cistos e tumores da glândula sudorípara apócrina, 449, 450f
cistos, inclusão epidérmica folicular, 484, 484f-485f
cornos, cutâneos, 486, 486f-487f
dermatite actínica
canina, 432, 430f-434f
felina, 430, 430f-431f
dermatofibrose, nodular, 455, 455f
epitelioma, Córneo Intracutâneo, 428-429, 429f
fibroma, 452, 452f
fibrossarcoma, 453, 454f
hemangioma, 456, 456f
hemangiopericitoma, 458f, 460f
hemangiossarcoma, 457, 457f
histiocitoma, cutâneo, 472, 472f-473f
histiocitose
cutânea, 474, 474f-476f
maligna, 479, 479f
sistêmica, 477, 477f-478f
linfoma
epiteliotrópico, 468, 468f-470f
não epiteliotrópico, 466, 466f-467f
lipoma, 459, 459f-460f
lipossarcoma, 461
mastocitoma, 462-463, 463f-465f
melanocitoma/ melanoma, cutâneo, 480, 481f
*nevus* colagenoso, 483, 483f
nódulo fibroprurítico, 451, 451f
plasmocitoma, cutâneo, 471, 471f
tumor de células basais/ carcinoma, 441, 441f
tumor venéreo, transmissível, 482, 482f
multifocal, *in situ* (doença de Bowen), 439, 439f-440f
tumores da glândula hepatoide, 447, 447f-448f
tumores de glândula sebácea, 444, 445f-446f
tumores do folículo piloso, 442, 443f
verrugas, 488, 488f

## U

Umectantes na terapia com xampu, 587t-588t
Uncinaríase. *Ver* Dermatite por ancilóstomo.
Urticária, 221-222, 221f-223f

## V

Vacina
distribuição imprópria de, 545, 545f
raiva, alopecias, 281, 281f-282f
Vacinação antirrábica, alopecias, 281, 281f-282f
Variedades sem pelo, 546, 546f
Vasculite cutânea, 266-267, 267f-271f
Verrugas, 488, 488f
Vírus da rinotraqueíte, 164, 164f
Vitamina A
deficiência, 537-539, 537f-538f
dermatose responsiva a, 371, 371f
Vitiligo, 352, 352f

## W

Weimaraners, displasias foliculares, 324, 325f
West Highland White Terriers, displasia epidérmica, 380, 380f-381f

## X

Xampus hidratantes, 589t-590t
Xampus hipoalergênicos, 589t-590t
Xantoma, 525, 525f

## Z

Zigomicose, 107, 107f
Zinco, dermatose responsiva a, 375, 375f-376f

# Dermatologia de Pequenos Animais

## ATLAS COLORIDO E GUIA TERAPÊUTICO

3ª EDIÇÃO

Keith A. Hnilica

**Faça com confiança o diagnóstico e o tratamento dos distúrbios dermatológicos em pequenos animais!**

Destinado aos profissionais atarefados e tendo em mente os estudantes, este livro apresenta uma cobertura concisa e completa de mais de 250 doenças dermatológicas que afetam os pequenos animais. Sua organização prática torna fácil e rápido o acesso às informações sobre doenças específicas, incluindo características clínicas, principais diagnósticos diferenciais, tratamento e prognóstico para cada distúrbio.

**Neste livro você encontrará:**

- **Mais de 1.000 fotos de alta qualidade** que ajudam a garantir diagnósticos precisos.
- **Capítulos em formato dinâmico, com enfoque** nos problemas clínicos mais comuns.
- **Um capítulo novo sobre a dermatologia de aves e animais exóticos** cobrindo o tratamento de doenças dermatológicas de aves, coelhos, furões, hamsters, porquinhos-da-índia, gerbis, chinchilas, tartarugas, serpentes e lagartos.
- **Cobertura ampliada,** incluindo diversos métodos para o desenvolvimento de uma lista de diagnósticos diferenciais baseada em padrões, raça, tipo e localização da lesão.

***Um instrumento prático para o seu uso diário!***

SAUNDERS
ELSEVIER

Classificação de Arquivo Recomendada
Veterinária
Dermatologia
Pequenos Animais
Animais Exóticos

www.elsevier.com.br

ISBN 978-85-352-4513-4
9 788535 245134